Ein Beitrag zur normalen und pathologischen Anatomie der Schleimhaut der Harnwege und ihrer drüsigen Anhänge.

Von Dr. Ludwig Aschoff,
Assistenten am Pathologischen Institut zu Göttingen.

(Hierzu Taf. VI—IX.)

I.

(Hierzu Taf. VI—VII.)

Ein ausgeprägter Fall von Ureteritis cystica, welcher dem hiesigen Institut im Herbst des vorigen Jahres zugeschickt worden war, hatte mich veranlasst, der Frage nach der Entstehung dieser Cysten, über die noch keine Uebereinstimmung herrschte, näher zu treten. Im Verlauf meiner Untersuchungen wurde ich mit den Arbeiten von v. Brunn[1]) und Lubarsch[2]) bekannt, deren Resultate ich für die Ureterenschleimhaut und die Ureteritis cystica bestätigen konnte.

Immerhin schien mir, wie ich aus den Schlusssätzen der Lubarsch'schen Arbeit folgern musste, über die Erkrankung der Blase nicht dasselbe sichere Ergebniss erzielt zu sein, wie für den Ureter, da Lubarsch mehrfache Entstehungsmöglichkeiten der Cysten zulässt.

Eine Durchsicht der Literatur machte mir die Nothwendigkeit klar, dass zunächst über die normale Schleimhaut der harnleitenden Wege, von den Nierenkelchen an bis zum Orific. ext. urethrae abwärts, sowie über ihren normalen Drüsengehalt eine genauere Untersuchung angestellt werden musste, ehe über die

[1]) A. v. Brunn, Ueber drüsenähnliche Bildungen in der Schleimhaut des Nierenbeckens, des Ureters und der Harnblase beim Menschen. Archiv f. mikr. Anat. Bd. 41. 1893. S. 294.

[2]) O. Lubarsch, Ueber Cysten der ableitenden Harnwege. Archiv f. mikr. Anat. Bd. 41. 1893. S. 303.

in den einzelnen Abschnitten derselben beobachteten cystischen Bildungen ein Urtheil abgegeben werden konnte.

Solche Untersuchungen sind bereits mehrfach unternommen worden, haben jedoch bisher zu keinem einheitlichen Resultat geführt. Ich komme später auf dieselben genauer zurück.

Ich werde im Folgenden die oberen Harnleitungswege, von den Nierenkelchen bis zum Orific. int. urethrae abwärts, für beide Geschlechter gemeinsam besprechen, dagegen den unteren Abschnitt bis zum Orif. ext. getrennt abhandeln, da ich auch auf die normalen anatomischen Verhältnisse der grösseren Drüsenanhänge, wie z. B. der Prostata, einzugehen beabsichtige.

Um einen genauen Ueberblick über die so verschiedenartig gestalteten und auf die einzelnen Abschnitte der weiblichen und besonders der männlichen Harnröhre so ungleichmässig vertheilten drüsigen Gebilde zu erlangen, schien mir allein die systematische Untersuchung ganzer Harnröhren vom Blasenhals bis zum Orif. ext. sicheren Erfolg zu versprechen. Ich wählte die Harnröhren von Neugebornen, in der Hoffnung, dass sich hier die einfachsten und klarsten Verhältnisse ergeben würden. Da der alte Streit über das normale Vorkommen von Drüsen in dem Blasengrunde und Blasenhalse noch immer nicht entschieden ist, so begann ich kurz ober- oder unterhalb der Einmündung der Ureteren und zerlegte den unteren Blasenantheil und die Harnröhre in Serienschnitte, die entweder vollständig oder mit Auslassung von je 4, 10, 15 oder 20 Schnitten untersucht wurden. Nachdem eine gewisse Uebersicht auf Grund der ersten Untersuchungen gewonnen war, genügte später die Betrachtung einzelner bestimmter Schnitte aus der Urethra, um die früheren Resultate zu bestätigen.

Von den weiter aufwärts gelegenen Abschnitten der Harnwege wurde der obere Theil des Ureters und das Nierenbecken gleichfalls bei Neugebornen in die Untersuchung mit einbezogen. Das Material umfasste

a) 4 weibliche Neugeborne (unterer Blasentheil und Harnröhre vollständig zerlegt),

b) 2 männliche Neugeborne (Blasengrund, Pars prostatica, membranacea, und Anfang der Pars cavernosa vollständig zerlegt),

c) männliches Neugebornes (Blasengrund und Harnröhre bis zum Orif. ext. vollständig zerlegt),

d) Neugebornes (mittleres Drittel der Blase),

e) weibliches Neugebornes (Vestibulum und Anfangstheil der Urethra),

f) Neugebornes (Nierenbecken und oberer Ureterentheil),

g) weibliches Neugebornes (Nierenbecken und oberer Ureterentheil).

1. Nierenbecken, Ureter und Blase.

Die Betrachtung dieser Abschnitte mit dem blossen Auge lässt keine Anzeichen für das Bestehen gröberer drüsiger Gebilde in der Schleimhaut erkennen. Dieselbe ist im Nierenbecken vollständig glatt, nach dem Ureter zu wird sie in zahlreiche kleine Längsfältchen gelegt, die auch auf dem Querschnitt des gehärteten Präparats deutlich zu Tage treten. Auf der Höhe der Falten sieht man am Anfangstheil der Ureters hinter einander aufgereiht äusserst feine Erhebungen, die den Verdacht auf Ausführungsgänge kleinster Schleimhautdrüsen wachrufen. Die mikroskopische Untersuchung einer grossen Zahl von Schnitten aus dem Nierenbecken und diesen Theilen des Ureters lässt auch nicht eine einzige Drüse oder nur eine einfache Einstülpung des Schleimhautepithels nachweisen. Im Nierenbecken fehlt das letztere bis auf geringe Trümmer, in dem Ureter zeigt es mehrfache Schichtung; die oberste Lage besteht aus deutlichen platten Zellen.

Verfolgt man den Ureter abwärts, so zeigen die gehärteten Präparate (Müller-Alkohol) zahlreiche, durch schräge quere Ausläufer mit einander anastomosirende Längsfältchen, deren einzelnes jedoch nur auf kurze Strecken über die Schleimhaut erhoben ist. In der gehärteten Blase tritt die chagrinartige Faltung noch stärker hervor. Zwischen den gröberen Leisten finden sich wieder feinere netzartig verbundene, die oft so dicht liegen, dass kleinste Höhlen zwischen ihnen durch Einsenkung der Schleimhaut gebildet werden. Auf Querschnitten können diese Höhlen grössere sackförmige Drüsen vortäuschen. Da sich die eingestülpte Schleimhaut noch unter die umgebenden Leisten unterschiebt, so entstehen kleinste Krater und in tan-

gential zu ihnen geführten mikroskopischen Schnitten müssen in der Tiefe epithelbekleidete Hohlräume erscheinen, die ohne directen Zusammenhang mit dem Oberflächenepithel stehen und an tubulöse Drüsen erinnern. Nur die Beachtung der makroskopisch und besonders mit der Lupe leicht zu erkennenden tiefbuchtigen Faltungen der gehärteten Blasenschleimhaut bewahrt den Untersucher vor solchen Irrthümern.

Eine genaue mikroskopische Durchmusterung zahlreicher, in einem Falle lückenloser Serienschnitte der unter a—d erwähnten Blasentheile lässt keine einzige Drüse oder drüsenartige Epitheleinstülpung erkennen. Nur in einem Falle wurde in den letzten Schnitten, welche die Grenze des Orif. int. bildeten, eine kleine tubulöse Drüse gefunden.

Es handelte sich stets um vollständige Querschnitte der Blase. Ein besonderer Unterschied trat in den Präparaten von geschlossen gehärteten und vorher eröffneten Blasen nicht hervor. Die Faltenbildung trat in gleicher Weise ein. Prall gefüllte Blasen standen nicht zur Verfügung.

Da es sich um Leichenmaterial handelte und die Maceration des Epithels sehr schnell einzutreten pflegte, so war das letztere nur stellenweise gut erhalten; meist fehlten die obersten Schichten, häufig auch das ganze epitheliale Lager. Es bestand aus den bekannten in den unteren Schichten cylinder- oder spindelförmig, in den obersten keulenartig oder ganz flach gewölbten, an der Unterfläche mit Ausläufern versehenen Zellen [Burckhardt[1]), Linck[2]), Obersteiner[3]), Paneth[4]), Hamburger[5]), Dogiel[6])]. Aus den gleichwerthigen Befunden, die ich bei der Untersuchung

[1]) G. Burckhardt, Das Epithelium der ableitenden Harnwege. Dieses Archiv. Bd. 17. 1859. S. 94.

[2]) H. Linck, Ueber das Epithel der harnleitenden Wege. Archiv für Anatomie u. Physiologie. 1864. S. 137.

[3]) H. Obersteiner, Die Harnblase und die Ureteren. Stricker's Gewebelehre. I. 1871. S. 517.

[4]) J. Paneth, Ueber das Epithel der Harnblase. Sitzungsber. der K. Akademie d. Wissensch. in Wien. Wien 1876. Bd. 74. S. 158.

[5]) Ad. Hamburger, Zur Histologie des Nierenbeckens und des Harnleiters. Archiv f. mikr. Anat. XVII. 1880. S. 14.

[6]) A. S. Dogiel, Zur Frage über das Epithel der Harnblase. Archiv f. mikr. Anat. Bd. 35 1890. S. 389.

ler Neugebornen erhielt, möchte ich den Wahrscheinlichkeitsschluss ziehen, dass die Schleimhaut der Harnwege von den Nierenkelchen an abwärts bis zum Orif. int. urethrae zur Zeit der Geburt keine drüsigen Gebilde enthält.

Neuerdings hat v. Brunn in seiner Arbeit über drüsenähnliche Bildungen in der Schleimhaut des Nierenbeckens, des Ureters und der Harnblase beim Menschen auf eine anatomische Eigenthümlichkeit dieser Schleimhaut aufmerksam gemacht, welche darin besteht, dass sehr feine Bindegewebssepten zwischen den Epithelzellen emporsteigen, also umgekehrt wie bei der äusseren Haut, wo die Epithelzapfen in die Tiefe steigen. Es sind „plattenartige, scharf auslaufende, blutgefässhaltige Bindegewebsleisten, welche, indem sie sich häufig mit einander verbinden und gegen die Knotenpunkte zu regelmässig an Dicke zunehmen, in der Flächenansicht das Bild eines Netzes mit rundlichen Maschen zeigen, in senkrechten Schnitten dagegen Papillen vortäuschen können. Die Höhe der Leisten beträgt 0,012 bis 0,06 mm, ihre Entfernung von einander 0,024—0,04 mm[1]).

Sind diese Leisten auch beim Neugebornen vorhanden und in welcher Ausdehnung finden sie sich vor?

Die erste Frage ist leicht zu beantworten, da man sehr deutlich, besonders am Blasenhals die beschriebenen feinen Septen in das Epithel hinaufsteigen sehen kann. Bei der Beschreibung der Harnblase des Erwachsenen soll genauer auf sie eingegangen werden. Hier sei nur erwähnt, dass sie kurze, fast immer senkrecht zur Wand stehende, die halbe Höhe des Epithellagers erreichende Ausläufer bilden.

Ueber die Ausdehnung dieser Septenbildung lässt sich jedoch bei der an einzelnen Partien stärker eingetretenen Maceration nichts Sicheres sagen. Doch zeigen gewisse Abschnitte der Blasenwand, welche ein deutliches Epithellager tragen, keine solche Septen. Sie sind also, wenigstens in dieser Form, nicht constant. Es war für das Vorhandensein oder Fehlen der Septen gleichgültig, ob die Blase im eröffneten oder geschlossenen Zustande gehärtet worden war. Sie fanden sich in der Tiefe der Buchten, wie auf der Höhe der höchsten Falten, die bei der Contraction gebildet worden waren, s. Fig. 11. Dieser Umstand

[1]) v. Brunn, a. a. O. S. 300.

müsste gegen die Annahme sprechen, dass Spannungsverhältnisse der Schleimhaut für das Fehlen oder Auftreten der Septen maassgebend sind. Die Grenze zwischen Epithel und Bindegewebsschicht wird durch die Septenbildung naturgemäss eine unregelmässige werden. Die tiefste Lage der Epithelzellen bildet auf Querschnitten keine gerade Linie, sondern eine aus sehr kleinen Bogen mit ungleicher Spannungsweite gebildete Guirlande. Trotz der Unebenheit des Bodens liegt die oberste Zellschicht in einer fast gerade zu nennenden Linie. In keinem Präparat aus Nierenbecken, Ureter oder Blase lässt sich ein tieferes Eindringen des Epithels in das Bindegewebe, die Bildung solider Epithelzapfen oder gar abgeschnürter Zellmassen, wie sie früher von v. Limbeck[1]) in pathologischen Fällen, kürzlich von v. Brunn für die Harnwege zweier Hingerichteter und später von Lubarsch[2]) bei Erwachsenen mehrfach nachgewiesen sind, erkennen.

Es scheinen also dem Neugebornen nicht nur drüsige Gebilde, sondern auch jede Form solider epithelialer Wucherung in das Bindegewebe zu fehlen.

Egli[3]) erwähnt gleichfalls, bei Neugebornen keine Drüsen im Nierenbecken gefunden zu haben. Da Chiari[4]) behauptet, bei Kindern niemals Follikelbildung in der Schleimhaut gesehen zu haben, so möchte ich bemerken, dass sich bei einem weiblichen Neugebornen mehrfache Follikel fanden.

2. Männliche Harnröhre.

Die mikroskopische Betrachtung der nach der Härtung eröffneten Harnröhre der männlichen Neugebornen lässt die von den früheren Autoren [Haller[5]), Jarjavay[6]), Henle[7]), Sap-

[1]) R. v. Limbeck, Zur Kenntniss der Epitheleysten der Harnblase und der Ureteren. Zeitschr. f. Heilkunde. Bd. VIII. 1887. S. 55.

[2]) a. a. O.

[3]) Th. Egli, Ueber die Drüsen des Nierenbeckens. Archiv f. mikr. Anat. IX. 1873. S. 653.

[4]) H. Chiari, Ueber das Vorkommen lymphatischen Gewebes in der Schleimhaut des harnleitenden Apparates des Menschen. Wiener med. Jahrbücher. 1881. S. 9.

[5]) A. v. Haller, Elementa physiologiae. T. VII. Bern 1765. Lib. XXVIII. p. 86.

[6]) F. Jarjavay, Recherches anatomiques sur l'urètre de l'homme. Paris 1856.

[7]) Henle, Handbuch der Eingeweidelehre des Menschen. II. 1873.

ey [1]), Klein [2]), Robin und Cadiat [3])] in verschiedenster Form
id Anordnung beschriebenen Leisten und Falten derselben er-
ennen. Wenn sie auch nicht so reichlich, wie in der Harn-
hre der Erwachsenen sein mögen — worüber sich bei den
ossen individuellen Schwankungen (Jarjavay) kein bestimmtes
rtheil fällen lässt — so ist doch die Gesammtanordnung in
er Pars prostatica, membranacea und cavernosa die gleiche,
ie im späteren Alter. Nur fehlen der Harnröhrenschleimhaut
er Neugebornen die halbmondförmigen Klappen und Falten,
elche in wechselnder Anordnung, besonders über den Drüsen-
ündungen, beim Erwachsenen gefunden werden. Untersucht
an die Schleimhaut genau, so wird man am Colliculus seminalis
e Oeffnungen des Ductus ejac., des Weber'schen Organs und
er grösseren Prostatagänge, weiterhin an der unteren Wand
er Pars bulbosa eine tiefe, an der oberen Wand der Pars caver-
osa mehrere flache Spaltbildungen angedeutet finden. Das
pithel zeigt einen grossen Wechsel seiner Gestalt; in den auf
e Blase folgenden Abschnitten findet sich noch mehrschichtiges
ebergangsepithel, wie in der Blase selbst. Dann tritt zunächst
n der unteren Wand zwei- oder mehrschichtiges Cylinderepithel
uf, welches allmählich auch auf die obere Wand übergeht und
e Harnröhre bis zur Glans auszukleiden pflegt. Jedoch ist
it diesem einfachen Schema der Thatbestand nicht völlig
iedergegeben. Die Uebergänge zwischen den einzelnen Epithel-
ten sind so mannichfaltig, der Wechsel zwischen ihnen ist so
äufig, dass keine Harnröhre der anderen gleicht. So findet
ch auf der Höhe des Colliculus seminalis in der Umgebung
er Mündung der Vesicula ein dichtes Lager mehrschichtigen
lattenepithels, daneben deutliches Cylinderepithel. Die oben
wähnten Furchen in der Pars bulbosa und cavernosa sind
leichfalls mit Plattenepithel ausgekleidet. Der Unterschied
ieses Plattenepithels von dem Uebergangsepithel, welches ja
uch platte Zellen trägt, besteht darin, dass mehrere Lagen

[1]) Sappey, Traité d'anatomie descriptive. T. IV. Paris 1889. p. 642 ff.
[2]) Klein, Stricker's Gewebelehre. Bd. I. 1871. S. 517.
[3]) Robin et Cadiat, Sur la structure intime de la muqueuse et des glandes uréthrales de l'homme et de la femme. Journ. de l'anat. et de la phys. X. 1874. p. 514.

platter Zellen gebildet werden, dass ein allmählicher Uebergang der unteren in die oberen Zellformen stattfindet und die obersten abgestossenen Zellen nicht die bekannten Fortsätze zeigen. Ich muss jedoch erwähnen, dass zuweilen das Plattenepithellager von den unterliegenden cylindrischen Epithelformen in ähnlich scharfer Weise abgesetzt sein kann, wie beim Uebergangsepithel. Ein principieller Unterschied, wie ihn z. B. Linck[1]) für die beiden Schichten aufgestellt hat, fehlt daher. Es kommen, wie schon Burckhardt[2]) behauptet, alle Uebergangsformen vor. Die von demselben Autor in den Plattenepithelien beobachteten glänzenden Körnchen sah ich ebenfalls sehr häufig. Sie treten um so zahlreicher auf, je reichlicher die Plattenepithelbildung und je ausgedehnter der Kernschwund in den obersten absterbenden Zelllagen wird. Statt des Plattenepithels kann an den erwähnten Stellen gewöhnliches Uebergangsepithel vorhanden sein. Dasselbe findet sich auch noch in der Pars cavernosa inselweise zwischen das Cylinderepithel eingestreut. Diese Leichtigkeit in der Formveränderung macht es erklärlich, warum ganz vereinzelt, sowohl in der Pars prostatica selbst, wie in den grösseren, ja selbst den kleineren Drüsengängen ganz kleine Heerde von Plattenepithel zwischen den typisch ausgebildeten Cylinderzellen auftauchen können. In den Drüsengängen zeigt dasselbe eine deutliche concentrische Schichtung und es entsteht die Frage, ob diese Umwandlungen auf Druckwirkung zurückzuführen sind. Die partielle Erweiterung mancher Drüsengänge an diesen Stellen durch die ausgefüllten Massen, sowie die Bevorzugung der Faltentiefen, wo es gleichfalls zu concentrischer Schichtung kommen kann, und des höchsten Gipfels des Collic. seminalis unterstützen diese Ansicht. Eine ähnliche Umbildung eines Cylinderepithels in Plattenepithel finden wir in der Entwickelungsgeschichte der Vagina, wo der Druck durch ausserordentlich starke Zellwucherung im Lumen wesentlich erhöht wird. Oder es liegen mangelhafte, beziehungsweise übertriebene, durch die Entwickelungsgeschichte bedingte Umwandlungen vor. Das Plattenepithel der Vagina oder Vesicula prostatica geht auf die Urethra am Colliculus seminalis über. In den Furchen der Pars cavernosa

[1]) Linck, a. a. O.

[2]) Burckhardt, a. a. O.

önnte man Reste des ursprünglich mit Plattenepithel ausgekleideten eröffneten Kloakenseptums (Reichel)[1]) vermuthen. Eine ichere Entscheidung lässt sich nicht treffen, da die Vesicula rostatica z. B. bald Platten-, bald Cylinderepithel tragen kann, hne dass immer gleichwerthiges Epithel in ihrer Umgebung xistirt.

Das Cylinderepithel der Pars cavernosa, welches sowohl wei- wie auch sicher dreischichtig sein kann — ich zähle die chicht der Ersatzzellen als eine besondere mit — zeichnet sich och durch eine Besonderheit vor dem Epithel der übrigen Harnöhre aus. Die einzelnen Zellen oder auch Gruppen derselben önnen deutlich den Charakter von Schleimzellen zeigen. Bei ärbung mit Methylenblau wird die schleimige Substanz, welche en Zellleib erfüllt, bläulich gefärbt, der Kern erscheint nach em Fussende der Zelle herabgerückt. Die Blaufärbung ermögcht es, schon bei schwächeren Vergrösserungen die veränderten pithelzellen herauszufinden.

Wie verhält es sich nun mit den v. Brunn'schen Leisten, ie in der Harnblase auch beim Neugebornen aufzufinden waren? Wenn sie auch nicht so deutlich, wie in der letzteren ausgebildet ind, so lassen sich doch an Querschnitten, besonders der Pars rostatica, aber auch in der Pars membranacea, jedoch nicht it Sicherheit in der Pars cavernosa einzelne feine, in das Epihel ausstrahlende Septen nachweisen. Die schon makroskopisch ichtbare Faltung der Urethralschleimhaut tritt auch an den uerschnitten in papillenförmigen Figuren zu Tage und es zeigt ich, dass neben den gröberen Falten noch kleinere secundäre orhanden sind, deren bindegewebiger Grundstock oft so zart erden kann, dass eine Unterscheidung von den erwähnten epten nicht möglich ist. Je geringer der bindegewebige Antheil iner Falte entwickelt ist, um so mehr verschwindet die Höhenifferenz in der Epitheloberfläche und schliesslich bleibt dieselbe latt, während trotzdem eine feine Bindegewebsleiste in das pithel emporsteigt. Jedoch sei betont, dass auch hier die einsten Septen sich auf der Höhe grober dicker Schleimhautülste, nicht nur in der Tiefe der Buchten nachweisen lassen.

[1]) P. Reichel, Die Entwickelung der Harnblase und Harnröhre. Verhandl. der phys.-med. Gesellsch. zu Würzburg. N. F. Bd. XXVII. 1893.

Im Ganzen sind diese Septen nur spärlich vorhanden, in dem überwiegend grösseren Theil der Schleimhautfläche konnte ich sie nicht finden.

Ueber die verschiedenen Drüsenformen, welche als Anhänge der Urethralschleimhaut betrachtet werden, sind genauere Angaben von Littre[1]), Terraneus[2]), Manget[3]), Morgagni[4]), Jarjavay[5]), Langerhans[6]), Robin und Cadiat[7]), Cadiat[8]), Stilling[9]), Oberdieck[10]) u. A. vorhanden. Mehr oder weniger eingehend sind sie in den anatomischen Werken von de Graaf[11]), Haller[12]), Sappey[13]), Krause[14]), Henle[15]), Klein[16]), Kölliker[17]), Toldt[18]) besprochen.

Sehen wir vorläufig von den Cowper'schen Drüsen und der Prostata ab, so finden wir bei den meisten Autoren die Ansicht vertreten, dass die Schleimhaut der Urethra in verschiedener Dichtigkeit mit Littre'schen Drüsen versehen ist (Klein, Toldt), dass diese Littre'schen Drüsen einen tubulös-acinösen (Krause)

[1]) de Littre, Histoire de l'académie Royale des seiences. année 1700. Paris 1703.

[2]) L. Terranens, De glandulis universim et specialim ad urethram virilem novis. Lugd. 1721. Cp. II.

[3]) Manget, Theatr. anat. Lib. II. Pars II. Cp. I. Genf 1716.

[4]) Morgagni, Advers. anat. 1741.

[5]) Jarjavay, l. c.

[6]) Langerhans, Ueber die accessorisehen Drüsen der Geschlechtsorgane. Dieses Arehiv. Bd. 61. 1874. S. 208.

[7]) Robin et Cadiat, l. c.

[8]) Cadiat, Du developpement du canal de l'urètre et des organes génitaux de l'embryon. Journ. de l'anat. et de la phys. T. XX. 1884. p. 242.

[9]) Stilling, Ueber die Function der Prostata u. s. w. Dieses Arehiv. Bd. 98. 1884. S. 1.

[10]) Oberdieck, Ueber Epithel und Drüsen der Harnblase nnd der weiblichen und männliehen Urethra. Inaug.-Diss. Göttingen 1884.

[11]) R. de Graaf, De virorum organis generationi inservientibus. Lugd. 1668.

[12]) Haller, l. e.

[13]) Sappey, l. c.

[14]) Krause, Handbueh der menschlichen Anatomie. I. 1876.

[15]) Henle, a. a. O.

[16]) Klein, a. a. O.

[17]) Kölliker, Gewebelehre. 1867.

[18]) Toldt, Gewebelehre. 1877.

oder rein acinösen Bau (Jarjavay, Kölliker) besitzen. Henle stellt die Drüsen der Pars prostatica den Prostatadrüsen gleich und bezeichnet nur diejenigen der Pars cavernosa als Littre'sche, traubenförmige Drüsen. Krause erwähnt flache Schleimhauteinstülpungen, Kölliker kleine Schleimhautbälgchen neben den Schleimdrüsen. Robin und Cadiat theilen sie ein in Follicules glandulaires, Glandes en grappe, und Sinus. Die letzteren sind die schon von Morgagni und vielen späteren Autoren beschriebenen Lacunen, besonders der Pars cavernosa, die nach einzelnen Autoren drüsige Endbläschen besitzen, nach anderen nicht. Man sieht, dass die Namen „traubenförmig", „Schleimdrüse", „Littre'sche Drüse" ziemlich unterschiedslos auf alle Drüsen der Harnröhre angewandt worden sind und nur die Grössenunterschiede oder die äussere Form einzelne Forscher zu einer besonderen Eintheilung veranlasste.

Erst Oberdieck wies darauf hin, dass in dem Charakter der Drüsenzellen Differenzen hervortreten, welche eine schärfere Trennung als auf Grund der äusseren Form und Grösse zuliessen. Er konnte zeigen, dass sich die Zellen der Drüsenbläschen in der Pars cavernosa den Becherzellen vollständig gleich verhielten, dass richtige schleimige Massen von den Zellen producirt wurden und es sich also um wahre Schleimdrüsen handelte. Derartige Drüsen findet man nie beim Weibe, sie sind der Pars cavernosa penis eigenthümlich.

Sappey, dessen Anat. descriptive 1889 das neueste genauere Werk über den betreffenden Gegenstand ist, nimmt bei der Eintheilung der Drüsen, sowohl von der Form, wie von den specifischen Eigenschaften derselben Abstand, und nennt sie alle traubenförmige Drüsen, unter denen er nach ihrer grobanatomischen Localisation drei Gruppen aufstellt:

1. Drüsen der Pars prostatica,
2. Drüsen der Pars membranacea,
3. Drüsen der Pars cavernosa.

Eine endgültige Klärung der Frage ist also noch nicht erreicht. Alle die erwähnten Untersuchungen bezogen sich fast ausschliesslich auf die Harnröhre der Erwachsenen. Die Betrachtung der Verhältnisse beim Neugebornen scheint mir die Beurtheilung wesentlich zu erleichtern.

Beginnt man, von dem Orif. int. anfangend, die Querschnitte der Urethra zu durchmustern, so zeigt sich, dass in dem Anfangstheil derselben, dort, wo der Sphincter internus sich zu schliessen beginnt, tiefere Ausbuchtungen der Schleimhaut, besonders in den seitlichen Ecken des spaltförmigen Lumens, bestehen; die Kämme der hohen Falten berühren sich innig, so dass Querschnitte von kolbenförmigen Drüsen mit engem Hals entstehen; auf diesen Irrthum, dem Robin und Cadiat verfallen zu sein scheinen, hat schon Oberdieck hingewiesen. In verschiedener Entfernung vom Orif. int. beginnen nun die wahren Drüsen der Schleimhaut, die sich entweder als einfache Einstülpungen des Oberflächenepithels oder als kurze, stark gewundene Kanäle, die dicht unter der Oberfläche der Schleimhaut bleiben, darstellen. Die Windungen sind häufig so stark, dass man keinen einzigen richtigen Querschnitt in einem Präparat finden kann, sondern stets einen Theil des Epithels im Schrägschnitt sehen wird. So wechselt dann ein-, zwei- und mehrschichtiges Epithel bunt mit einander ab. Genauere Prüfungen ergeben, dass sich in den Ausführungsgängen zwei- und mehrschichtiges, in den eigentlichen Drüsengängen meist ein zweischichtiges Cylinderepithel findet. Letzteres kann man auch einschichtig nennen, wenn man die untere Lage als Ersatzzellen auffasst (Langerhans). Schon oben wurde betont, dass in den Ausführungsgängen Umwandlungen in Plattenepithel vorkommen, so dass das ganze Lumen mit solchen Zellen ausgefüllt, oft erweitert erscheint. Derartige Füllungen der Lichtung lassen sich bis in die feineren Aeste nachweisen. Will man also nur solchen Gebilden, welche ein sicheres, scharf begrenztes Lumen zeigen, den Namen einer Drüse geben, so würde derselbe für manche dieser Gebilde nicht angebracht sein. Ich komme später darauf zurück.

Ich sprach von feineren Aesten der Drüsen. Diese Verästelungen sind an einzelnen Schnitten deutlich zu sehen. Die end- oder seitwärts des Hauptkanals entspringenden Aeste sind wieder stark gewundene, gleichmässig dicke Kanälchen, die an ihrer Wand neue Sprossen zeigen können. Bei allen diesen Drüsen handelt es sich nur um ganz kurze, nur in wenigen Serienschnitten zu verfolgende Gebilde.

Bemerkenswerth ist, dass sich im Anfang der Harnröhre nur einfache Epitheleinstülpungen in das Bindegewebe finden. Dort, wo die kleineren, mehrfach gewundenen Drüsen in den Schnitten auftauchen, beginnt der quergestreifte Schliessmuskel sich an der oberen Wand zu zeigen. Folgt man der Urethra weiter abwärts, so treten in der Submucosa Haufen von kleinen Drüsenschläuchen auf, die anscheinend ohne Verbindung mit der Schleimhautfläche stehen. Dieselben sind so vertheilt, dass sie ungefähr den Ecken des dreieckförmigen Harnröhrenschlitzes entsprechend je einen kleinen Drüsenkörper bilden. Die Submucosa ist umgeben von der starken Muskelschicht des Sphincter internus, die nach oben zu von Fasern quergestreifter Musculatur überlagert ist. Letztere umschliessen nicht, wie die glatte Musculatur, ringförmig die Harnröhre — wenigstens habe ich vergeblich nach quergestreiften Fasern in der unteren Wand in den 3 Fällen gesucht —, sondern öffnet sich nach unten, um die Prostata zu umschliessen. Letztere ist durch den glatten Sphincter scharf von der Urethra getrennt. Die Drüsenkanälchen der Prostata zeigen denselben Bau, wie die beschriebenen Schleimhautdrüsen. Es handelt sich um ein System sich mehrfach verästelnder tubulöser Drüsen [Langerhans[1]), Svetlin[2])]. Da einzelne Sprossen nicht nur am Ende, sondern im ganzen Verlauf der Gänge denselben aufgesetzt sind, so entstehen, wie Langerhans mit Recht hervorhebt, Bilder, die eine grosse Aehnlichkeit mit den Alveolengängen der Lunge haben. Die Sprossen sind sackförmige Gebilde, d. h. sie zeigen an der Einmündungsstelle in den Hauptkanal eine geringe Verengerung. Werden die stark gewundenen Endstücke der Gänge mehrfach durch denselben Schnitt getroffen, so entstehen gleichfalls abwechselnd Verengerungen und Erweiterungen des Lumens, die einen alveolären Bau der Drüsen vortäuschen.

Kehren wir zu den eigentlichen Schleimhautdrüsen zurück, so lehren weiter abwärts gelegte Schnitte, dass die erwähnten, in den drei Ecken innerhalb der Submucosa gelegenen Drüsengruppen sich zu grösseren Kanälen vereinigen, die eine Strecke

[1]) a. a. O.

[2]) W. Svetlin. Einige Bemerkungen zur Anatomie der Prostata. Wiener Akademieberichte. LXII. 1870. S. 585.

weit dicht unter der Schleimhaut verlaufen, um kurz vor, oder im Beginne des Colliculus seminalis in die Urethra einzumünden. Jedes Drüsensystem hat mehrere, hinter einander gelegene, in die Ecken des erwähnten Dreiecks einmündende Ausführungsgänge.

Unterdessen hat sich die Prostata in den seitlichen Partien stärker entwickelt und umgreift fast die ganze Urethra. Nur in der Breite des Urethrallumens ist die obere Wand von ihr frei gelassen. Hier treten nun, entsprechend der Spitze des Dreiecks, an der Stelle des hier bereits völlig geschwundenen in der Submucosa gelegenen Drüsenkörpers, den ich soeben geschildert habe, neue Drüsengänge auf, die aber nicht nur in der Submucosa, sondern vor Allem in der glatten Musculatur des Sphincter eingebettet liegen und völlig den übrigen Prostatalappen gleichen. Verfolgt man genauer die Ausführungsgänge dieses die Urethra jetzt völlig umgebenden prostatischen Drüsenringes, so zeigt sich, dass die seitlichen und unteren Lappen, die ohne sichtbare Trennungslinie direct an einander grenzen, in je zwei Hauptgänge übergehen. Zunächst steigt beiderseits von der Höhe der Seitenlappen ein Kanal im Bogen um die Urethra nach unten, um von der Seite aus in die Spitze des jetzt durch Ausbildung des Collic. semin. mehr halbmondförmig gewordenen Spaltes der Harnröhre einzumünden. Bald darauf öffnet sich beiderseits, senkrecht von unten emporsteigend, gleichfalls nahe den Halbmondspitzen der Hauptgang des Unterlappens. Diese letzteren sind die von allen Autoren beschriebenen grossen Ausführungsgänge der Prostata.

Der obere Antheil des Prostataringes ist im Gegensatz zu den einheitlich verschmolzenen übrigen Prostatalappen deutlich von den seitlichen abzugrenzen und besitzt gleichfalls seine besonderen Ausführungsgänge, welche ungefähr in der Höhe der Vesicula prostatica derselben gegenüber an der oberen Wand der Urethra, also der convexen Seite des Halbmondes einmünden.

Es verhalten sich also die Ausführungsgänge der Prostata bezüglich ihrer Lage genau so wie diejenigen der im oberen Urethratheil gelegenen Drüsengruppen. Die Verbindungslinien der Ausmündungsöffnungen werden in beiden Fällen die Figur eines ungefähr gleichseitigen Dreiecks ergeben.

Auf weiteren Querschnitten folgen dann die Vesica prostatica und die Ductus ejacul. In ihrer Umgebung ist die Schleimhaut, welche in dem letzten Abschnitt keine besonderen drüsigen Gebilde aufwies, wieder von kurzen, fast senkrecht zur Oberfläche stehenden kurzen tubulösen Drüsen durchsetzt. Besonders reichlich ist der Collic. seminalis mit ihnen ausgestattet. Allmählich schwinden sie, und von Neuem tauchen, und zwar in wechselnder Zahl, die kleineren Ausführungsgänge der Prostatadrüsen, sowohl auf der Höhe des Collic. semin., wie in den Spitzen des Halbmondes auf. Die seitlichen und unteren Lappen der Prostata beginnen abzunehmen, während der obere Theil des Ringes noch ungeschwächt fortbesteht und ab und zu neue Mündungsgänge zur oberen Wand der Urethra hinabsendet.

Endlich gelangen wir zu Bildern, in denen von der eigentlichen Prostata und ihren Ausführungsgängen nichts mehr zu sehen ist. Die quergestreifte Musculatur beginnt sich zu einem Ringe um die Urethra zu schliessen. Damit ist das Gebiet der Pars membranacea (Isthmus, portion musculaire) betreten. Der Drüsenkörper der oberen Wand ist aber auch hier noch deutlich erhalten.

Kurz sei erwähnt, dass in all' den verschiedenen Drüsen, von den kleinsten Einstülpungen an bis zu den grossen Prostatakanälen, wie auch in den Buchten der Schleimhaut selbst zahlreiche homogene Körperchen, sog. Prostatakörperchen gefunden wurden.

Da ich bei allen drei Neugebornen, abgesehen von der Mächtigkeit und Zahl der Drüsengruppen, genau dieselben charakteristischen Anordnungen vorfand, so komme ich zu dem Resultat, dass bei den Neugebornen

1) alle Drüsen der Pars prostatica, sowohl die eigentlichen Schleimhautdrüsen, wie die sog. Prostatadrüsen dieselbe Zusammensetzung (Henle) und, soweit man aus der Bildung gleichartiger Produkte schliessen kann, dieselben specifischen Eigenschaften besitzen;

2) die Pars prostatica in zwei Abschnitte zerlegt werden kann, einen oberen Theil, in welchem zunächst nur ganz kleine Ausstülpungen, dann kurze Drüsenschläuche ziemlich senkrecht zur Oberfläche, späterhin etwas grössere mehr in der Tiefe der

Submucosa gelegene Drüsenhaufen mit schräg nach abwärts steigenden Kanälen einmünden, und einen unteren Theil, in welchen sich die Ausführungsgänge der Prostata, d. h. der von glatter Musculatur durchsetzten Drüsenformationen, ergiessen;

3) der als Prostata bezeichnete Drüsenkörper eine halbmondförmige Rinne für die Urethra bildet. Die Spitzen des Halbmondes sind, je weiter man nach vorn schreitet, um so stärker zusammengebogen. Die zwischen den Spitzen frei bleibende Lücke wird durch einen besonderen, längs der oberen Urethralwand entlang ziehenden Drüsenwulst ausgefüllt. Derselbe besteht noch in unverminderter Stärke fort, wenn die übrige Prostata bereits geschwunden ist und quergestreifte Musculatur allein die äussere Wand der Urethra bildet;

4) die Ausführungsgänge des grossen Prostatakörpers in den Spitzen des halbmondförmigen Harnröhrenspaltes oder auf dem Colliculus sem., diejenigen des oberen Drüsenwulstes dem Collic. sem. gegenüber in der Ausdehnung der oberen Wand in verschieden grosser Zahl einmünden.

In der Literatur fehlen genauere Angaben über die Drüsenanordnung in der Pars prostatica. Ueber die Form der Prostata selbst gehen die Meinungen der Forscher weit aus einander. Nach Jarjavay ist sie nur an der Unter- und Seitenfläche der Urethra zu finden, Littre[1]) und Sappey[2]) lassen sie ringförmig die Harnröhre umgeben; nach Huschke[3]) ist dieser Prostataring vorn, nach Amussat's[4]) Beobachtungen hinten am Blasenhals geschlossen. Luschka's[5]) Beschreibung kommt meinen Befunden am nächsten: „Das Parenchym der Vorsteherdrüse umgiebt die Pars pr. der Harnröhre jedoch nicht überall, sondern lässt ihre vordere Seite theilweise in nach oben zunehmender Breite frei. J. F. Jarjavay behauptet sogar niemals irgend welche Fortsetzung von eigentlichem Drüsengewebe über die vordere Mittel-

[1]) l. c.
[2]) l. c.
[3]) Sömmering-Huschke, Lehre von den Eingeweiden und Sinnesorganen des menschlichen Körpers. Leipzig 1844. S. 406.
[4]) Amussat, cit. nach Huschke, s. o.
[5]) Luschka, Die Anatomie des menschlichen Beckens. Tübingen 1864. S. 235.

linie der Harnröhre beobachtet zu haben. Nach meinen hier zu Lande gemachten Wahrnehmungen kann ich dieser Ansicht nicht unbedingt beitreten, indem ich öfters bald einen mit dem übrigen Parenchym continuirlichen Isthmus, bald einen von demselben durch drüsenloses Stroma getrennten Knoten vom Bau des Organs angetroffen habe. Doch möchte ich es für die Regel erklären, dass die Prostata keinen von der Urethra durchsetzten Ring, sondern eine nach vorn ihrer ganzen Länge nach offene Zwinge darstellt, deren einander zugekehrte abgerundete Ränder sich von oben nach unten mehr und mehr nähern."

Ich darf hier wohl die Befunde beim Erwachsenen vorwegnehmen, um meine Auffassung über die Prostata begründen zu können. In 4 Fällen, die ich darauf hin untersuchte, fand sich der obere Drüsenwulst wieder. In einem war er so stark entwickelt, dass eine Abgrenzung von der übrigen Prostata nicht mehr möglich war; hier würde also ein wahrer Ring vorgelegen haben. Ich vermuthe, dass dieser obere Prostatawulst in der Mehrzahl der Fälle (vielleicht überall) angelegt ist, und dass seine stärkere oder geringere Entwickelung für die Schliessung des mit blossem Auge erkennbaren Prostataringes von Bedeutung ist. Mikroskopisch hat sich in meinen sämmtlichen Fällen Prostatagewebe an der oberen Wand nachweisen lassen, die Harnröhre war also stets vollständig, allerdings nur im vorderen Abschnitt der Pars prostatica, von Prostatagewebe umhüllt.

Ich wende mich jetzt zur Betrachtung der Pars membranacea. Der Streit über den Drüsengehalt der letzteren ist ebenfalls noch nicht geschlichtet.

Als ältesten Autor muss ich Littre[1]) anführen. Da sein Name in späterer Zeit zur Bezeichnung aller möglichen Drüsen (s. o.) gebraucht worden ist, andererseits seine Angaben von verschiedenen Seiten angegriffen, von Oberdieck, dem jüngsten deutschen Autor, welcher diesen Gegenstand behandelte, als völlig irrig bezeichnet worden sind, so möchte ich Littre's eigene Worte kurz anführen:

„La deuxiéme glande placée entre les deux membranes de l'urethre immediatement aprés la glande prostate du côté du gland, est une glande

[1]) de Littre, Histoire de l'académie Royale des Sciences. année 1700. Paris 1703. p. 306.

qui n'a point de nom, parce qu'elle n'a point encore été décrite. Cette glande est d'une couleur de rouge foncé; elle forme autour de l'urethre une espece de bande unie, large d'un poulce et épaisse de 2 lignes et perce la membrane interieure de l'urethre dans toute sa circonferençe par uu grand nombre de conduits excretoirs, qui verrent dans ce canal la liqueur, que la glande filtre. Cette liqueur est un peu mucilagineuse, et par consequent propre à enduire le canal de l'urethre."

Er trennt also eine Drüse (oder Drüsenkörper, la glande) von der eigentlichen Prostata. Das Secret dieser Drüse kennzeichnet er durch den Zusatz mucilagineuse, der bei dem Prostatasecret fehlt.

Es ist von gewissem Interesse zu sehen, wie sich die späteren Autoren zu diesem Befunde gestellt haben, um begreifen zu können, wie allmählich sämmtliche Drüsen der Harnröhre mit dem Namen Littre's ausgezeichnet wurden.

L. Terraneus (De glandulis universim et speciatim ad urethram virilem novis. Lugdun. 1721) beschreibt im Verlauf der ganzen Urethra sog. Glandulae disgregatae, die freilich, wie er selbst bemerkt, de Graaf (De virorum organis. Lugd. Batav. et Roterod. 1668. p. 108) schon gesehen hatte. Er hält sie für Ergänzungen der Prostatadrüsen, indem er schreibt (p. 29):

Quoniam igitur istud Urethrae linimentum, vel nullum, vel sane insufficiens dari a Prostatis potest: earum itaque vel supplementi, vel adjumenti loco, Glandulas alias extruere opus Naturae fuit, nostrum inquirere; u. s. w. Quàmque affines sint cum Prostatis Disgregatae nostrae, patet in Brutis illis, quorum Penis est magis nervosus et tendinis iu morem rigidior ut Bovi, Cervo, Capro — etc. Prostatae non in unum corpus glandulosum coadunantur; sed pluribus singilatim distributis, seriatimque dispositis Glandulis ad normam illarum, quas Urethrae Disgregatas apello, simplicius efformantur.

In seiner Abbildung 2 zeichnet er eine grössere Anzahl von Oeffnungen in der Umgebung der Buchstaben ii, welche die Pars musculosa urethrae bezeichnen, und in seiner Observ. III. p. 108 sagt er:

Hic primum est, ubi Prostatas observabam productionem quandam glandularem emittere, sensim graeileseendo ad usque corporis spongiosi principium, ê laterali regione urethrae ad superiorem usque insistentem. Ex his plurimi emittuntur foras rivuli inordinatâ serie, ita tamen ut totam regionem occupent, quae prostatarum protuberantiam, et spongiosum tuberculum interjacet u. s. w.

Er lässt also gleichfalls die Pars membranacea von einem drüsigen Körper umgeben sein und beschreibt seine Ausführungs-

gänge, ohne jedoch, wie Morgagni (Advers. anat. IV, Animadversio VII. p. 11) es ihm bereits zum Vorwurf macht, der Littre'schen Entdeckung Erwähnung zu thun.

Während Terraneus die Glandulae disgregatae noch von der Prostata selbst trennt, ebenso Bianchi (Epistola ad Mangetem. Manget. Theatr. anat. T. I. Lib. II. Cp. XII. p. 415) von besonderen Littrianae glandulae spricht, geht Manget einen Schritt weiter und erklärt dieselben nur für einen Appendix oder Propago der Prostata. (In dieser Auffassung weiss er sich in Uebereinstimmung mit Fontan.) Er beschreibt ganz richtig ihre Lage in der Pars musc. (jacet haec tota sub glomô illô musculari), ihre Ausführungsgänge hat er jedoch nicht gesehen. Er meint sie müssten in die eigentliche Pars prostatica münden.

Gegen Manget's Auffassung wendet sich Morgagni (Advers. anat. IV, animadv. VII. p. 24). Er trennt die Littre'schen Drüsen scharf von der Prostata, hauptsächlich deswegen, weil ihr Secret verschieden sein soll. Er konnte die tabakähnlichen Massen, welche er von der Prostata beschreibt, in den Littre'schen Drüsen niemals finden.

Haller (Elementa physiologiae corp. hum. T. VII. Bern 1765. Lib. XXVII. p. 468) erklärt einfach, die Littre'sche Drüse niemals gesehen zu haben. Auch Henle hat in der Pars membranacea keine Drüsen finden können.

Jarjavay[1]) ist der Erste, der eine genauere Untersuchung der fraglichen Drüse unternommen hat. Er kommt zu dem Resultat, dass der von Littre beschriebene röthliche Ring die quergestreifte Musculatur sei. Er giebt aber zu, dass sich gerade dort ein Haufen traubenförmiger Drüsen befindet, deren Ausführungsgänge in der ganzen Peripherie der Pars membr. münden. Wenn also Littre auch die röthliche Schicht nicht richtig gedeutet haben sollte, so bleibt seine Annahme, dass ein drüsiger Ring in der Pars membr. die Harnröhre umgiebt, zu Recht bestehen. Oberdieck geht noch einen Schritt weiter. Indem er sich auf die Untersuchungen Jarjavay's stützt, kommt er zu dem Schluss: „Also hat Littre wohl einen kleinen Theil der nach ihm benannten Drüsen gesehen, aber ganz falsch ge-

[1]) Jarjavay, Recherches anatom. sur l'urèthre de l'homme. Paris 1856. p. 43 ff.

deutet, nehmlich als Ausführungsgänge einer nicht existirenden Drüse.“ Er hält also die Ausführungsgänge selbst für die Drüsen und leugnet besondere drüsige Körper.

Von den französischen Autoren Robin und Cadiat, sowie Sappey wird der Name Littre's für die Drüsen der Pars musculaire reservirt, ohne dass besondere Kennzeichen für dieselben angegeben werden.

Huschke und Klein betonen noch die besondere Häufung von Drüsen in der Pars membranacea und belegen sie auch mit dem Namen der Littre'schen, die Mehrzahl der deutschen Autoren stellt ihnen die Schleimhautdrüsen der übrigen Urethra gleich und bezeichnet sie alle mit diesem Namen, so dass in den modernen anatomischen Werken die Frage nach einer besonderen Littre'schen Drüse und ihrem Zusammenhang mit der Prostata, welche die alten Anatomen so sehr beschäftigte, nicht mehr aufgeworfen wird.

Existirt wirklich ein abgrenzbarer drüsiger Körper, den Littre mit seiner Beschreibung gemeint haben kann, oder nicht?

Ich erwähnte schon, dass beim Beginn der Pars membranacea nur der obere Drüsenlängswulst als Rest der prostatischen Drüsen noch vorhanden sei. Derselbe lässt sich nun auch weiterhin, schätzungsweise in der halben Ausdehnung der Pars membr. verfolgen. Jedoch zeigt er eine Art Auflockerung, indem die einzelnen Drüsengruppen weiter aus einander liegen und zugleich kleiner werden. Dann tauchen auch in den seitlichen Theilen, hinabgehend bis zur unteren Wand, kleine Drüsengruppen auf, deren jede einzelne durch einen besonderen Kanal im Bereich des oberen convexen Bogen des halbmondförmigen Harnröhrenschlitzes einmündet. Auf Querschnitten erscheinen daher Bilder, wie sie in Fig. 3 dargestellt sind. Diese Drüsen sind nicht einfache Schleimhautdrüsen. Ihre Endröhrchen sind nehmlich in die glatte Musculatur, welche die Urethra ringförmig umgiebt, eingebettet und sehr häufig lassen sich besondere Ausläufer bis weit in die quergestreifte Musculatur verfolgen. Es liegen also die gleichen anatomischen Verhältnisse vor, wie bei der eigentlichen Prostata. Es finden sich auch dieselben Zellformen und homogenen Inhaltsmassen, wie in den bisher geschilderten Drüsen der Pars prostatica. Jedoch treten — und es scheint mir

wichtig, das zu betonen — besondere Merkmale an diesen Drüsen hervor, die in den verschiedenen Fällen ungleich stark ausgeprägt sind. Einzelne Endschläuche zeigen nehmlich statt des gewöhnlichen Cylinderepithels einen Besatz von hohen durchsichtigen, ihren Inhalt in das Lumen ergiessenden Schleimzellen, also eine Umwandlung in ächte Schleimdrüsen (s. Fig. 6). Diese Veränderung des Drüsencharakters lässt sich in der ganzen Ausdehnung derselben in der Pars membran. verfolgen, jedoch sehr wechselnd in der Ausdehnung auf die einzelnen Drüsenabschnitte. Eine scharfe Grenze dieser Veränderung gegen den in der Pars prostatica gelegenen ersten Theil des oberen Längsdrüsenwulstes existirt nicht.

Wie schon erwähnt, nahmen diese Drüsengruppen nur die proximal gelegene Hälfte der Pars membr. ein; die andere nach dem Orif. ext. zu gelegene ist völlig frei von Drüsen. Bei keinem der 3 Neugebornen konnte ich irgend welche epitheliale Einstülpungen oder gar längere Kanäle, wie sie beim Erwachsenen vorkommen sollen, entdecken.

Indessen treten in der Pars bulbosa, also dem letzten Abschnitt der Pars membr., in den beiden unteren Quadranten symmetrisch gelegenen Drüsen auf, die bald stark schleimigen Charakter zeigen, bald denselben vermissen lassen. An meinen Serienschnitten lässt sich nachweisen, dass diese beiden Drüsenhaufen in zwei langgestreckte Kanäle übergehen, die kurz vor der Einmündungsstelle der Cowper'schen Drüsen die Urethralschleimhaut durchbrechen.

Die eben geschilderte Vertheilung und das besondere Verhalten der drüsigen Gebilde in der Pars membr. liess sich bei allen drei Neugebornen in gleicher Weise auffinden, so dass sich das Wahrscheinlichkeitsergebniss dahin zusammenfassen lässt:

1. Der in der Pars prostatica zwischen den seitlichen Hörnern des Prostatahalbringes eingelagerte obere Drüsenwulst setzt sich continuirlich an der oberen Wand der Pars membr. bis ungefähr zur Mitte derselben fort.

2. Derselbe erfährt dabei eine Auflösung in kleinere Drüsengruppen, die halbmondförmig, fast ringförmig die Urethra umgeben und mit einer grossen Zahl von besonderen Ausführungsgängen schräg nach vorn an der oberen und seitlichen Wand der Pars membr. münden.

3. Diese Drüsen zeigen in dem Charakter ihrer Epithelien, sowie in der Einlagerung in glatte und quergestreifte Musculatur, endlich auch durch die Continuität mit dem oberen Drüsenwulst der Prostata ihre nahe Verwandtschaft mit der letzteren. Sie unterscheiden sich von ihr durch die partielle Umwandlung in ächte Schleimdrüsen.

4. Diese so charakterisirte Gruppe von Drüsen entspricht ihrer anatomischen Lage nach genau den Schilderungen Littre's und sie verdienen daher mit Recht, aber auch nur sie allein, den Namen „Littre'sche Drüse".

5. In der vorderen Hälfte der Pars membran. finden sich gar keine drüsigen Elemente. Eigentliche Schleimhautdrüsen fehlen überhaupt in der ganzen Ausdehnung derselben.

6. In der Pars bulbosa, kurz vor der Mündung der Cowper'schen Drüsen münden (bei den 3 Neugebornen constant) zwei dicht unter der Schleimhaut nach hinten verlaufende Gänge, die in Schleimdrüsen endigen.

Die drüsigen Gebilde der Pars cavernosa sind von früheren Autoren, besonders von Overdieck so genau beschrieben, dass ich nur kurz darauf einzugehen nöthig habe. Ich kann bestätigen, dass auch beim Neugebornen bereits einzelne Spalten in der oberen Wand im vorderen Abschnitt der Pars cavernosa bestehen, in welche ächte Schleimdrüsen einmünden. Dann öffnen sich noch in grosser Zahl, sowohl in der Mittellinie, wie auch in den Seitenfurchen des queren Harnröhrenschlitzes schräg nach vorn gerichtete Kanäle, die alle mit Schleimdrüsen in Verbindung stehen. Letztere zeigen nur vereinzelte, nicht in Schleimzellen umgewandelte Drüsenkanälchen und hier tritt die Uebereinstimmung mit den Drüsen der übrigen Urethra deutlich zu Tage. Ein Lager von einfachen niedrigen Cylinderzellen und Ersatzzellen bekleidet die Wandungen.

Die Drüsen liegen meist in der Mitte der oberen und in der seitlichen Wand. Selten finden sich spärliche Drüschen in der unteren; nur nach der Glans zu treten auch hier grössere Drüsencomplexe auf. Die Glans selbst war in allen drei Fällen nur zum Theil getroffen, so dass über diesen Abschnitt kein Urtheil abgegeben werden kann. Die Glans eines anderen Neugebornen, die ich untersuchen konnte, zeigte die bekannte Ver-

klebung der Vorhaut mit der Eichel [Schweigger-Seidel[1]), Geigel[2])], jedoch keine Spur von Drüsen innerhalb der verklebten Partien. Es bestätigt das die Angabe Schweigger-Seidel's[3]) über die Unbeständigkeit dieser Gebilde.

Lässt sich nun aus den gefundenen Thatsachen eine Entscheidung zwischen den bisher angewandten Arten der Eintheilung der drüsigen Elemente der Urethra treffen? Ist es richtig, die äusseren Verhältnisse, Grösse, Gestalt, Lage, Richtung oder die specifischen Eigenschaften der Drüsen zum Eintheilungsprincip zu machen? Oder genügt eine grob-anatomische Localisation, wie Sappey sie angewandt hat?

Der letzteren stellen sich dieselben Schwierigkeiten entgegen, welche eine genaue Eintheilung der Urethra überhaupt mit sich zu bringen pflegt. Bekanntlich sind an der Innenfläche der Schleimhaut die einzelnen Abschnitte Pars prost., P. membr., P. cavern. nicht von einander zu trennen. Man wählte daher die Verschiedenheit der äusseren Bekleidung und gab an, dass die Pars membr. beginnt, wo die Prostata aufhört und ein quergestreiftes Muskelgewebe die Urethra umschliesst. Da nun die Pars membr. dem Sinus urogenitalis, die Pars prost. der eigentlichen Harnröhre entsprechen soll, so entsteht die Frage, zu welchem Abschnitt die Drüsen der Pars membr. entwickelungsgeschichtlich zu rechnen sind, zum Sinus oder zur Urethra.

Ich untersuchte daher einen Fötus von 4½ cm Gesammtlänge, bei dem ich die allerersten Anfänge der Prostata genauer studiren konnte. Ich erwähne nur kurz, dass in der Glans das Urethralseptum (Reichel)[4]), am übrigen Geschlechtshöcker die überall offene Urethralrinne nachzuweisen war. Am Beginn des Sinus urogenitalis mündeten beiderseits die Cowper'schen Drüsen. In dem ganzen Verlauf des Sinus zeigte sich keine Spur von drüsiger

[1]) F. Schweigger-Seidel, Zur Entwickelung des Präputium. Dieses Archiv. Bd. 37. 1866. S. 219.

[2]) R. Geigel, Ueber Variabilität in der Entwickelung der Geschlechtsorgane beim Menschen. Verhandl. d. Würzburger phys.-med. Gesellsch. N. F. Bd. XVII. 1883. S. 129.

[3]) a. a. O. S. 225. Ueber die sogenannten Tyson'schen Drüsen.

[4]) P. Reichel, Die Entwickelung d. Harnblase und Harnröhre. Verhandl. d. Würzb. phys.-med. Gesellsch. N. F. Bd. XXVII. 1893.

Anlage. Es folgt dann die knopfförmige Verdickung um die Urethra, welche die Prostataanlage darstellt. Sie setzt sich aus indifferenten Zellen zusammen. Nur an der vorderen Wand finden sich einzelne querverlaufende Muskelfasern. Der Collic. sem. ist deutlich ausgebildet. Verfolgt man diesen Abschnitt auf Serienschnitten, so treten zunächst an der oberen Wand des halbmondförmigen Lumens ganz kurze solide Zellsprossen auf, eine genau in der Mitte und je eine wieder in der Mitte jedes Halbbogens (Fig. 7). Dann folgen Ausstülpungen in den unteren Spitzen des Halbmondes. Weiterhin lässt sich die Mündung der Ductus ejac. und zwischen ihnen der blind endigende Müller'sche Gang nachweisen. Dann folgen wieder Ausstülpungen in den Hörnern, sowie auch an der oberen Wand (Fig. 8).

Wir finden also hier am weitesten nach vorn gelegen, aber sicher der Prostata angehörend, die Anlage einer drüsigen Bildung an der oberen Wand. Die übrige Urethra und Blase lässt keine drüsigen Bildungen erkennen.

Dass die ersten Anfänge der Prostata durch solide Epithelsprossen gebildet werden, stimmt mit den Angaben Mihalkowics'[1]) und Tourneux'[2]) überein.

In der Figur 2 ist der Längsschnitt durch eine 7monatliche Frühgeburt wiedergegeben. Die Verhältnisse liegen hier so klar, dass eine kurze Andeutung genügt. Die Blasenschleimhaut ist völlig frei von drüsigen Gebilden. Dann folgt der erste Abschnitt der Harnröhre vom Orif. int. bis zur Einmündung der Prostatadrüsen reichend, in welchem sich nur kleine knospenartige Epitheleinstülpungen finden (Pars superior). Als zweiter Abschnitt oder Pars inf. s. prostatica propria möchte ich die Strecke der Urethra bezeichnen, in welcher Prostatadrüsen, Vesic. prost. und Ductus ejac. einmünden. Man sieht einen Hauptausführungsgang oberhalb der Ves. prost. — die hier, wie die Vagina des Weibes durch enorme Massen von Plattenepithel

[1]) G. v. Mihalkowics, Entwickelung des Harn- und Geschlechtsapparates d. Amnioten. Internat. Monatsschr. f. Anat. u. Hist. Bd. II. 1885. S. 378.

[2]) Tourneux, Sur le développement et l'évolution du tuberc. génit. chez le foetus humain dans les deux sexes avec quelques remarques concern. le développement des glandes prostatiques. Journ. de l'anat. et de la phys. T. XXV. 1889. p. 229.

weit ausgedehnt ist —, mehrere kleinere unterhalb derselben münden. Ebenso deutlich treten an der oberen Wand, besonders stark nach vorn hin entwickelt kleine Drüsenkanäle auf, deren Einmündung in die obere Wand der Harnröhre durch Serienschnitte nachweisbar ist. Alle diese Kanäle, sowohl an der oberen wie unteren Wand bilden zusammen die Prostata. Die oberen kleineren nach vorn gelegenen entsprechen wohl den kleinen Ausstülpungen, die bei dem ersten Fötus in dieser Gegend nachgewiesen werden konnten. Wir haben also noch eine ziemlich scharf begrenzte und von dem nun folgenden Sinus, sowohl oben wie unten, gleichmässig abgesetzte Prostata vor uns. Im Sinus urogenit. lassen sich nirgends drüsige Gebilde nachweisen. Er endet mit der Einmündung der Cowper'schen Drüsen, deren Ausführungsgang in der Zeichnung noch angedeutet ist. Vergleicht man diese Resultate mit den Ergebnissen der Untersuchungen Neugeborner, so darf man wohl daraus schliessen:

1. Die beim Neugebornen aufgestellte Trennung der Pars prost. in eine Pars superior (mit einfachen Schleimhautdrüsen ausgestattet) und eine Pars inferior s. prostatica propria (mit den Ausführungsgängen der Prostatadrüsen) lässt sich durch die früheren Entwickelungsstadien rechtfertigen. Die Pars prost. im Ganzen ist die eigentliche Urethra des Mannes und dürfte, in Rücksicht auf die Verhältnisse beim weiblichen Geschlecht, Pars urethralis propria zu benennen sein.

2. Die Pars membr. entspricht dem Sinus urogenitalis und ist völlig drüsenlos. Jedoch findet in der letzten Periode der intrauterinen Entwickelung eine Verschiebung der Grenzen zwischen ihr und der Pars prost. in der Art statt, dass die an der oberen Wand gelegenen Prostatadrüsen sammt ihren Ausführungsgängen weiter nach vorn in die ursprüngliche Sinusgegend verlagert werden. Dabei werden die Ausführungsgänge noch weiter nach vorn geschoben als die Drüsen selbst. Die an der unteren Wand mündenden Prostatakanäle bleiben dagegen in ihrer Lage; nur die drüsigen Theile wachsen, weniger nach vorn, als nach hinten und den Seiten. Es müssen daher sämmtliche Ausführungsgänge nach dem Collic. sem. zu convergiren, was thatsächlich der Fall ist, während in der oberen Wand sämmtliche Kanäle nach vorn gerichtet sind.

Die auf die ursprüngliche Sinusgegend verlagerten Drüsen der Prostata haben allein ein Anrecht auf den Namen der Littre'schen Drüsen.

Mit Berücksichtigung dieser Beobachtungen glaube ich die grobanatomische Eintheilung, wie sie Sappey gebraucht hat, anwenden zu dürfen.

1. Drüsen der Pars urethralis propria s. prostatica. In dem oberen Theil einfache Schleimhautdrüsen, in dem unteren die zur glatten Ringmusculatur in Beziehung tretenden Prostatadrüsen, auf dem Collic. sem. mit Schleimhautdrüsen gemischt. Sie haben alle denselben Bau und Charakter, unterscheiden sich nur durch die Grösse.

2. Drüsen der Pars membr. (des Sinus). Littre'sche Drüsen. Ebenso gebaut wie die Prostatadrüsen und mit ihnen zusammenhängend, partiell Umwandlung in ächte Schleimdrüsen zeigend.

3. Drüsen der Pars cavernosa. Gleich gebaut, wie die übrigen Schleimhautdrüsen, doch fast durchweg mit dem Charakter ächter Schleimdrüsen ausgestattet. Ihnen gehören die Cowper'schen Drüsen zu.

3. Weibliche Harnröhre.

Die Betrachtung der weiblichen Harnröhre wird durch den Vergleich mit der männlichen wesentlich erleichtert, da in vielen Punkten nur auf die letztere verwiesen werden darf. Die weibliche Harnröhre entspricht ihrer entwickelungsgeschichtlichen Entstehung nach der Pars urethralis propria s. prostatica des Mannes [Meckel[1]), Cadiat[2]), Mihalkowicz[3]), Nagel[4])]. Wir werden also nur diesen Theil der männlichen Harnröhre in Vergleich zu ziehen brauchen.

Oberdieck's[5]) ausführliche Arbeit enthebt mich der Mühe, die verschiedenen Epithelformen der Urethralschleimhaut genauer

[1]) H. Meckel, Zur Morphologie der Harn- und Geschlechtswerkzeuge der Wirbelthiere. Halle 1848.

[2]) O. Cadiat, Du developpement du canal de l'urèthre et des organes génitaux de l'embryon. Journ. de l'anat. et de la phys. T. XX. 1884. p. 242.

[3]) Mihalkowies, a. a. O.

[4]) W. Nagel, Ueber die Entwickelung der Urethra und des Dammes beim Menschen. Arch. f. mikr. Anat. Bd. 40. 1892. S. 264.

[5]) Oberdieck, a. a. O.

zu schildern. Ich kann nur bestätigen, dass auch beim Neugebornen keine Urethra der anderen gleicht. Im Anfangstheil derselben, vom Orif. int. beginnend, findet man gewöhnlich mehrschichtiges Epithel, dessen oberste Lage aus platten Zellen besteht, das bekannte Uebergangsepithel. Bald darauf, jedoch in sehr wechselnder Höhe, beginnt dasselbe in ein mehrschichtiges, meist aus zwei Zelllagen bestehendes Cylinderepithel überzugehen. Dann ist auch gewöhnlich neben dem Sphincter internus der quergestreifte Schliessmuskel schon im Schnitte aufgetreten. Das Cylinderepithel erhält sich dann im ganzen Verlauf der Harnröhre, freilich hier und da von Inseln gewöhnlichen Uebergangsepithels unterbrochen, um schliesslich in grösserer oder geringerer Entfernung vom Orif. ext., dort, wo grössere Kanäle in die Harnröhre einzumünden pflegen, in geschichtetes Plattenepithel überzugehen. Aehnliche Verhältnisse fanden wir auch beim männlichen Geschlecht: im Anfang Uebergangsepithel, dann Cylinderepithel, endlich auf dem Collic. semin. Plattenepithel, wenn dasselbe auch keineswegs immer vorhanden ist.

Was ich über die Septenbildung in der männlichen Urethra gesagt habe, kann ich für die weibliche nur wiederholen. Makroskopisch bietet die Schleimhaut ein ähnliches Bild, wie die männliche dar. Sehr viele, meist längsgerichtete Leisten erheben sich gegen das freie Lumen und zwischen ihnen lassen sich wieder zahlreiche anastomosirende, schräg verlaufende Bälkchen erkennen, die endlich in ein sehr feines Netzwerk übergehen können. Neben diesen mikroskopisch als gröbere Papillen im Querschnitt erscheinenden Leisten finden sich jedoch auch die schon oben beschriebenen v. Brunn'schen Septen im Epithel. Sie sind jedoch äusserst spärlich vorhanden und an keine bestimmte Region der Harnröhre geknüpft.

Bezüglich der Drüsen der weiblichen Urethra stimmen alle Beobachter darin überein, dass es einfache traubige Drüsen sind [Winkel[1]), Sappey[2]), Henle[3]), Krause[4]), Kölli-

[1]) F. Winkel, Die Krankheiten der weiblichen Harnröhre und Blase. Handbuch der allgem. und speciellen Chirurgie. IV. 9. Lief. 1877.
[2]) Sappey, l. c.
[3]) Henle, a. a. O.
[4]) Krause, a. a. O.

ker[1]), Toldt[2])], die nach dem Orif. ext. zu dichter angehäuft sind [Luschka[3]), Klein[4])].

Ferner sind in dem vorderen Theil der Urethra längere, unter der Schleimhaut verlaufende Kanäle beschrieben worden, die aber von der Mehrzahl der Autoren nicht als Drüsen aufgefasst worden sind. Ich komme später auf sie zurück. Eine genauere Beschreibung über die Vertheilung und Grösse der drüsigen Gebilde in den einzelnen Abschnitten der Urethra fand ich nirgends.

Durchmustert man die Schleimhaut der Urethra vom Orif. int. an, so zeigen sich sehr bald, nachdem sich die glatte Musculatur zum Sphincter geschlossen hat, kleine Einstülpungen des Epithels, die genau den Drüsensprossen im Anfangstheil der männlichen Urethra entsprechen. Wie dort, folgen auch hier bald darauf an Stelle einfacher Einstülpungen kurze, sehr stark gewundene Kanälchen, die ein zweischichtiges Cylinderepithel tragen, in ihren Ausführungsgängen jedoch häufig eine partielle Umwandlung in Plattenepithel zeigen. Diese platten Zellen enthalten, wie beim Manne, zahlreiche feine glänzende Tröpfchen. Weiter abwärts beginnt ausserhalb des Sphincter int. der quergestreifte Schliessmuskel (Spincter ext. Henle) aufzutreten. Gewöhnlich beginnen die Drüsen sich jetzt stärker zu entwickeln. Während sie Anfangs nur dicht unter der Epithelschicht lagen, reichen sie jetzt bis in die Mitte der Submucosa hinein. Auch diese etwas grösseren Formen, die noch immer ziemlich senkrecht zur Schleimhautoberfläche einmünden, werden durch andere abgelöst. Es treten, wiederum ganz wie beim Manne, anscheinend ohne jeden Zusammenhang mit der Schleimhaut, kleine Drüsenkanälchen im mittleren Drittel der Submucosa auf, deren Ausführungsgänge sich erst in den folgenden Serienschnitten als längere, schräg nach vorn verlaufende Kanäle zu erkennen ergeben. Noch immer umgiebt die quergestreifte Musculatur die Urethra als ein besonderer Ring. Jedoch nimmt der untere

[1]) Kölliker, a. a. O.

[2]) Toldt, a. a. O.

[3]) Luschka, Die Anatomie des menschlichen Beckens. Tübingen 1864. S. 243.

[4]) Klein, Stricker's Gewebelehre. Bd. I. 1871. S. 662.

Bogen schon bedeutend an Stärke ab und dies ist die Grenze, wo wiederum neue Gebilde in den Querschnitten aufzutauchen pflegen. Zuweilen ist der Ring schon völlig gelöst und der Uebergang in den Sphincter cunni vollzogen, ehe die folgenden Veränderungen auftreten. Es werden nehmlich beiderseits in den unteren Quadranten, hart an der Grenze zwischen der ringförmigen glatten Musculatur und dem Bindegewebe der Submucosa Gruppen kleiner Kanälchen sichtbar, die gleichfalls mit einem zweischichtigen Epithel ausgekleidet sind und sehr häufig, wie auch die bereits beschriebenen Drüsen, homogene Inhaltsmassen enthalten. Dennoch unterscheiden sich diese Drüsen wesentlich von den früheren, und zwar dadurch, dass ein Theil ihrer Kanäle in die glatte Musculatur des Sphincter selbst eingebettet ist, ja verschiedentlich in die quergestreifte Musculatur, wo dieselbe noch vorhanden ist, vordringt (s. Fig. 9). Beim weiteren Abwärtssteigen lässt sich der Uebergang dieser Drüsen in mehrere kleinere, endlich in je einen grösseren Kanal verfolgen, der allmählich zur Oberfläche emporsteigend mehr oder weniger weit vom Orif. ext. entfernt in die Urethra einmündet.

Es sind das die von Skene[1]), Koks[2]), Schüller[3]), Oberdieck[4]) beschriebenen Lacunen oder Urethralgänge. Oberdieck und Schüller geben an, dass sie ausser den beiden Hauptgängen noch mehrere gesehen haben. Schüller konnte drüsige Körper an ihnen nachweisen.

Ueber die Bedeutung dieser Gänge entbrannte sehr bald ein Streit, da Koks sie für die Reste der Wolff'schen Gänge erklärte, während Oberdieck und Schüller diese Anschauung bestreiten.

[1]) A. Skene, The anatomy and pathology of two important glandes of the female urethra. The American journal of obstetrics. Vol. XIII. 1880. p. 265.

[2]) J. Koks, Ueber die Gartner'schen Gänge beim Weibe. Archiv für Gynäkol. Bd. XX. 1882. S. 487.

[3]) M. Schüller, Ein Beitrag zur Anatomie der weiblichen Harnröhre. Festschrift dargebracht Herrn Prof. Dr. B. S. Schultze. Berlin 1883.

[4]) Oberdieck, Ueber Epithel und Drüsen der Harnblase der weiblichen und männlichen Urethra. Inaug.-Diss. Göttingen 1884.

Die Kliniker, wie Böhm[1]), Kleinwächter[2]), neigen mehr der Anschauung von Koks zu, während Dohrn[3]) dieselbe verwirft und die Kanäle für einfache Ausstülpungen der Harnröhrenschleimhaut erklärt.

Wenn nun auch Kleinwächter betont, dass diese Gänge nicht mit Luschka's Glandulae vestibulares minores, Henle's Lacunen in der Umgebung des Orif. urethrae und Huguier's Follicules mucipares isolés et agminés verwechselt werden dürfen, so geht doch schon aus der Arbeit von Skene, besonders aus derjenigen von Oberdieck hervor, dass ein scharfer anatomischer Unterschied in der Lage der Urethralgänge und den eben erwähnten Lacunen des Vestibulums nicht gemacht werden kann, da die ersteren ebenfalls in das Vestibulum einmünden können.

Ehe ich weiter auf diesen Punkt eingehe, möchte ich die thatsächlichen anatomischen Verhältnisse in meinen Fällen schildern. Verfolgt man auf Querschnitten die Urethra von der Einmündungsstelle der oben beschriebenen grossen Kanäle an abwärts, so wird man finden, dass in der Tiefe, an der Grenze zwischen Ringmusculatur und Bindegewebe, oder in der Muskelsubstanz selbst neue Drüsenkanälchen sichtbar werden, die sich wieder allmählich zu grösseren Ausführungsgängen vereinigend zur Oberfläche schräg nach vorn emporsteigen. Jedoch nicht allein in den unteren Quadranten, sondern auch in den oberen, kurz in der ganzen Peripherie der Urethra können solche Drüseninseln auftauchen und ihre Ausführungsgänge umgeben wie ein Kranz die Lichtung der Urethra (s. Fig. 10).

Jedoch ist es richtig, dass sich die ersten beiden in den unteren Quadranten verlaufenden Kanäle durch eine besondere Grösse und Länge auszeichnen. Alle diese Gänge haben einen gemeinsamen Bau. Sie tragen an ihrem Ende ein System tubulöser Drüsen, die mit zweischichtigem Cylinderepithel ausgekleidet sind und oft zahlreiche Prostatakörperchen enthalten und

[1]) Böhm, Ueber Erkrankung der Gartner'schen Gänge. Archiv für Gynäkologie. Bd. XXI. 1883. S. 176.

[2]) L. Kleinwächter, Ein Beitrag zur Anatomie und Pathologie des Vestibulum vaginae. Prager med. Wochenschr. 1883. No. 9. S. 81.

[3]) Dohrn, Ueber die Gartner'schen Kanäle beim Weibe. Archiv für Gynäk. Bd. XXI. 1883. S. 328.

mehr oder weniger tief in glatte, bezw. quergestreifte Musculatur eingelagert sind. Die Gänge selbst tragen gleichfalls Cylinderepithel, sind jedoch zuweilen in ihrer ganzen Länge mit Plattenepithel ausgekleidet, welches sonst nur an ihrer Mündung aufzutreten pflegt. Dort, wo die ersten Gänge in die Urethra münden, beginnt die Schleimhaut der letzteren häufig auch Plattenepithel zu tragen.

Weiter abwärts gelegte Schnitte lassen ein neues Bild entstehen. Ausser den eigentlichen Urethralgängen tauchen ausserhalb der Urethralwand, in dem Grenzgewebe zwischen Urethra und Vagina, blind, d. h. ohne Drüsenverzweigungen beginnende Kanäle auf und zwar zunächst zwei, die sich bis zum Grenzwulst zwischen Urethra und Vagina verfolgen lassen, wo sie ausmünden. Unterdessen sind seitwärts neue Kanäle aufgetreten, deren Zahl sehr wechselnd ist und diese münden — ob symmetrisch, lässt sich nicht mit Sicherheit sagen — mehr seitwärts neben der Vaginalöffnung aus.

Ganz frei von drüsigen Gebilden sind diese Kanäle jedoch nicht. Ab und zu findet man kleine Drüsenträubchen den Kanälen aufsitzen und die genauere Betrachtung zeigt, dass es sich um Mischformen zwischen den bisher geschilderten Urethraldrüsenkanälchen und ächten Schleimdrüsen handelt (s. Fig. 5). Wie beim Manne geht auch hier die eine Formation ohne besondere Grenze in die andere über, d. h. dieselbe Drüse secernirt mit einem Theil ihrer Epithelien Schleim, mit dem anderen nicht.

Noch weiter nach aussen finden sich keine Kanäle oder Drüsen mehr. Sie sind nur in der Umgebung der Urethra und zwischen ihr und der Vagina zu sehen. Die Kanäle selbst sind genau so gebaut, wie die Urethralgänge; sie sind mit Plattenepithel ausgekleidet. Ein principieller Unterschied besteht zwischen allen diesen Kanälen und ihren drüsigen Anhängen nicht.

Skene und Koks haben also wohl auf zwei besonders auffallende Exemplare dieser Kanäle die Aufmerksamkeit gelenkt, aber eine besondere anatomische Thatsache nicht erbracht, ganz abgesehen von der Anschauung Koks', dass es sich um die Reste der Gartner'schen Kanäle handeln könne.

Dieses ganze System von Kanälen, die zum Theil in die Urethra, zum Theil in das Vestibulum münden, ist schon von

de Graaf[1]) recht ausführlich beschrieben und als weibliche Prostata bezeichnet worden. Da seine Angaben nur flüchtig von Leuckart[2]), Luschka[3]), Virchow[4]), Koks[5]) gestreift werden und in den modernen deutschen Anatomiewerken einer weiblichen Prostata keiner besonderen Erwähnung geschieht, so glaube ich, de Graaf's eigene Worte hierher setzen zu dürfen.

Interius verò Urethrae tenui membranâ cingitur, quae in inferiori parte, prope Meatus urinarii exitum magnos ductus sive lacunas admittit, per quos materia pituitoso-serosa quandoque copiosè erumpit.

Inter membranam hanc tenuissimam, et fibras carneas statim descriptas reperitur secundùm totum Urethrae ductum substantia membranosa albicans unius ferè digiti transversi crassitiem habens, quae totam Urethrae canalem cingit; et haec est substantia, quam perreptant, et in quâ terminantur ductus illi, qui in principio Urethrae, et in inferiori anticâ Vaginae parte reperiuntur, quem admodum inflatis ductibus illis non obscurè cernitur; ita, ut non adeò malè substantia illa, mulierum Prostatae sive corpus glandulosum possit appellari, de quo etiamnum agere nobis videtur Galenus lib. 14 de usu partium, qui ex Herophilo decreto, perinde ac in viris, foeminis etiam glandulosas Prostatas in esse scribit.

Dann geht er auf die physiologische Bestimmung dieser Prostatadrüsen ein und bemerkt endlich, dass sie der Sitz der Gonorrhoe sein können, eine Thatsache, die später vergessen, durch Skene u. s. w. von Neuem beobachtet worden ist.

In der von de Graaf angegebenen Stelle des Galen[6]) sagt derselbe allerdings: „At foemina, cŭ masculo frigidior sit, inconcoctŭ adeò terŭemque in glandulosis parastatis hunc humorem habet, ut u. s. w.“, jedoch habe ich nirgends eine Angabe über den anatomischen Sitz derselben finden können.

Haller[7]) giebt gleichfalls eine genaue Beschreibung der

[1]) R. de Graaf, De mulierum organis generationi inservientibus Tractatus novus. Lugdun. Batav. 1672. p. 66.

[2]) Leuckart, Das Weber'sche Organ und seine Metamorphose. Münch. illustr. med. Ztg. Bd. I. 1852. S. 90 Anmerkung.

[3]) Luschka, Die Anatomie des menschlichen Beckens. Tübingen 1864. S. 243.

[4]) Virchow, Prostataconcretionen beim Weibe. Dieses Archiv. Bd. 5. 1853. S. 403.

[5]) Koks, a. a. O.

[6]) Galen, De usu corporis humani. Lugd. 1550. lib. XIV. p. 810.

[7]) Haller, Elementa physiologiae corporis humani. T. VII. Bern 1765. lib. XXVIII. p. 87.

von Skene wieder entdeckten Gänge: „Denique in tumido illo urethrae ostio duo grandes etiam lineam lati, mucosi sinus patent, qui longe crassum stylum admittunt et ramos exigunt.“ Dann erwähnt er gleich, dass ausser diesen beiden Kanälen noch einige, zwei, auch drei oder vier, nahe der Harnröhre nach der Vagina zu in kleinen Papillen münden, die er später als Lacunae superiores des Vestibulums beschreibt. Mehr hat er nie gesehen neque tot in exemplis prostatam illam muliebrem Graafii ullo modo potui confirmare, cum nihil circumscripti, nihil solidi in cellulosa tela urethrae circumposita reperiatur.

Morgagni [1]) und Boerhaave [2]) schliessen sich de Graaf an, Robert [3]). Huguier [4]), Meckel [5]), Luschka [6]) erwähnen die Bezeichnung de Graaf's ohne sie einer weiteren Kritik zu unterziehen.

Leuckart [7]) tritt energisch für die Auffassung de Graaf's ein und schreibt:

„Auch das ausgebildete menschliche Weib besitzt eine Prostata, die freilich keine solche zusammenhängende Drüsenmasse darstellt, als bei dem Mann, wohl aber, wie die männliche Prostata aus einer grösseren Menge einzelner Blindschläuche (Folliculi mucosi) besteht, die von der Einmündungsstelle der Harnröhre auf der Grenze zwischen Scheide und Scheidenvorhof sich hinziehen (vergl. Haller, Elem. Physiol. VII. p. 88). Schon de Graaf (De mul. organ. inser. Leidae 1672. Cap. 6) hat den einen Theil dieser Drüsen, der die Harnröhre umgiebt, unter dem Namen der weiblichen Prostata beschrieben. Allerdings ist diese Deutung verschiedentlich angegriffen, auch nirgends, soweit mir bekannt ist, wieder aufgenommen werden.“

[1]) Morgagni, Advers. anat. 1741. I. p. 41.

[2]) Boerhaave, Tractatio medico practica de lue venerea. Lugd. Batav. 1751. p. 283.

[3]) Robert, Mémoire sur l'inflammation des follicules muqueux de la vulve. Archives générales de médec. 1841. T. XI. p. 393.

[4]) Huguier, Mémoire sur les apparails sécréteurs des organes génitaux externes chez la femme et chez les animaux. Annales des sciences naturelles. S. III. Zoologie. T. XIII. 1850.

[5]) Meckel, Zur Morphologie der Harn- und Geschlechtswerkzeuge der Wirbelthiere. Halle 1848.

[6]) Luschka, a. a. O.

[7]) Leuckart, a. a. O.

Von den französischen Autoren läugnen Martin und Leger[1]), sowie Robin und Cadiat[2]) jede Beziehung dieser Kanäle zu Drüsen und verwerfen daher Bezeichnungen wie Prostatadrüsen, Schleimdrüsen u. s. w. Alsdann verschwindet der Name der weiblichen Prostata in der Literatur. Erst durch die entwickelungsgeschichtlichen Untersuchungen wurde die Aufmerksamkeit wieder auf diese Gebilde gelenkt. Tourneux[3]) zeigte, dass bei beiden Geschlechtern am Orif. ext. urethrae drüsige Gebilde entstehen, die beim Manne zur Prostata werden, denen also die gleichartig gelegenen Drüsen des Weibes entsprechen müssen. Die weitere Entwickelung derselben verfolgt er nicht. Schon Schüller[4]) spricht zum Schluss seiner Arbeit die Vermuthung aus, dass die Urethralgänge der Prostata ähnliche Gebilde sein können, lässt aber noch viele andere Möglichkeiten zu, ohne entscheidende Beweise für irgend eine derselben anführen zu können.

Trotz aller dieser Untersuchungen ist also die Frage noch nicht entschieden, ob die im Anfangstheil der Urethra und die in das Vestibulum mündenden Kanäle als homolog der Prostata betrachtet werden dürfen.

Ehe ich auf die eigenen Untersuchungen am Fötus eingehe, möchte ich die bei den Neugebornen erzielten Ergebnisse, welche zugleich eine Beantwortung dieser Frage enthalten, dahin zusammenfassen:

1. Die weibliche Harnröhre lässt sich wie die männliche Pars prostatica s. urethralis propria in eine Pars superior und inferior eintheilen.

Die Pars superior entspricht der Ausdehnung des quergestreiften Schliessers der Harnröhre. Sie ist gekennzeichnet

[1]) Martin et Leger, Recherches sur l'anatomie et la pathologie des apparails sécréteurs des organes génitaux externes chez la femme. Archives générales de médecine. 1862. Vol. I. p. 69.

[2]) Robin et Cadiat, Sur la structure intime de la muqueuse et des glandes uréthrales de l'homme et de la femme. Journal de l'anat. et de la phys. X. 1874. p. 514.

[3]) F. Tourneux, Sur le développement et l'évolution du tubercule génitale chez le foetus humain dans les deux sexes avec quelques remarques concernant de développement des glandes prostatiques. Journ. de l'anat. et de le phys. T. XXV. 1889. p. 220.

[4]) Schüller, Festschrift zu Ehren von B. S. Schultze. Berlin 1883. S. 24.

durch die Entwickelung mehr oder weniger schräg zur Oberfläche verlaufender, ganz kurzer Epitheleinstülpungen oder stark gewundener Drüsenkanälchen, die nach abwärts zu tiefer in die Submucosa eingelagert sind, die aber niemals den bindegewebigen Antheil der Urethralwand überschreiten. Ihre Ausführungsgänge nehmen gleichfalls nach abwärts an Länge zu und durchsetzen in schrägerer Richtung die Wandung. Die Pars superior ist dem ebenso benannten und anatomisch gleichartig gebauten männlichen Harnröhrenabschnitt gleichzustellen.

Die Pars inferior entspricht dem unteren Harnröhrenabschnitt, dessen quergestreifte Musculatur sich auf die Scheide ausgebreitet hat. Sie zeigt ein stark entwickeltes System längs verlaufender, nach dem Orif. ext. zu mündender Gänge, welche die Ausführungskanäle drüsiger Gebilde darstellen, die in völliger Uebereinstimmung mit den Prostatadrüsen des Mannes in glatt- und quergestreifte Musculatur eingebettet sind. Die Pars inferior ist daher mit Recht mit dem gleichbenannten Abschnitt der männlichen Harnröhre zu vergleichen und darf als Pars prostatica der weiblichen Harnröhre bezeichnet werden.

2. Die Pars prost. der weiblichen Harnröhre besitzt neben einer grossen Zahl kleinerer zwei Hauptausführungsgänge ihrer Drüsen, welche entsprechend den beiden Hauptausführungsgängen der männlichen Prostata oberhalb der Scheide (bezw. Vesicula prostatica) oder an ihrer Grenze einmünden. Es sind das die Skene'schen Gänge, Koks' Reste der Gartner'schen Kanäle, Schüller's Urethralgänge.

3. Ausser diesen Kanälen der Pars inferior s. prostatica finden sich noch eine grössere Zahl ähnlich gebauter Drüsengänge, gekennzeichnet durch spärlichen Drüsenkörper mit partieller schleimiger Secretion, welche nicht in die Urethra, sondern in das Vestibulum münden.

Um die unter 1. und 2. aufgestellten Behauptungen zu stützen und die Frage nach der Herkunft und Zugehörigkeit der unter 3. erwähnten Drüsen zu lösen, versuchte ich die Entwickelungsgeschichte zu Hülfe zu nehmen. Bei einem Embryo von 13 cm Gesammtlänge konnte ich folgende Verhältnisse finden, die wegen des fast ganz erhaltenen rechten Wolff'schen Ganges besonders erwähnt sein mögen.

Die Glans zeigt ein deutliches, von der grossen Furche der Clitoris scharf abgesetztes epitheliales Septum (Reichel)[1]). An dem Eingang zum Sinus urogen. münden beiderseits mit einem nach vorn convex gekrümmten Bogen die Bartholin'schen Drüsen [Tourneux[2]), van Ackeren[3]), Nagel[4]), Geigel[5])]. In den ersten Schnitten, welche bereits die Urethra treffen und den Sinus nicht mehr enthalten, lässt sich eine Vagina nicht nachweisen. Erst in den nächst höheren Schnitten wird ihr Lumen sichtbar. Sie endigt also blind.

Der Anfangstheil der Urethra ist in seinem ganzen Umkreis mit geschlängelten kürzeren oder längeren Drüsenschläuchen oder soliden Drüsensprossen besetzt. Da der Uebergang der Urethra in den Sinus schräg getroffen ist, so kann ich nicht mit Sicherheit angeben, ob die ersten Drüsen auch wirklich in die Urethra und nicht in den Sinus mündeten. Auf jeden Fall handelt es sich um ein gemeinschaftliches Drüsensystem an dem Orif. extern. urethrae. Der eigentliche Sinus enthielt keine drüsigen Bildungen, eben so wenig Blase und Blasenhals. Im 4. Schnitt nach Beginn der Urethra aufwärts wird rechts etwas nach hinten und aussen von den Urethraldrüsen und nicht in Zusammenhang mit ihnen stehend ein Kanal sichtbar. Von der Vagina ist noch kein Lumen zu sehen. Dasselbe tritt in den nächsten Schnitten auf. Der Kanal, mit deutlichem cubischem Epithel ausgekleidet, verläuft jetzt genau in der Seitenwand der Vagina. Links fehlt jede Spur eines Kanals. Da das Präparat anscheinend in einem sehr ungünstigen Zustande zur Härtung gekommen war (altes Sammlungspräparat), so lässt sich über das Epithel des Genitalschlauches wenig Sicheres aussagen. Es ist die Epithelform auch für die Höhenbestimmung, in welcher man sich befindet, ein sehr unsicheres Mittel und man thut besser, die Form des

[1]) Reichel, a. a. O.

[2]) Tourneux, l. c.

[3]) van Ackeren, Beiträge zur Entwickelungsgeschichte der weiblichen Sexualorgane des Menschen. Zeitschr. f. wissenschaftl. Zoologie. Bd. 48. 1889. S. 1.

[4]) Nagel, Ueber die Entwickelung der Urethra und des Dammes beim Menschen. Archiv f. mikr. Anat. Bd. 40. 1892. S. 284.

[5]) K. Geigel, Würzb. Verhandl. d. phys.-med. Gesellsch. XVII. 1883.

Querschnittslumens nach dem Vorgang von Mihalkowics[1]), Tourneux und Legay[2]) als Maassstab zu benutzen. So lange dieses ein einfacher, ziemlich langer und schmaler Querspalt blieb, glaubte ich annehmen zu dürfen, dass es sich um die Vagina handelt. Dann wurde dasselbe etwas kleiner, zeigte dafür an der vorderen wie hinteren Wand eine alternirende Schleimhautfalte, so dass eine ∞ förmige Gestalt entstand. Nach dem Vorgang der erwähnten Autoren fasste ich diesen Theil als Cervix auf. Gestützt wurde diese Annahme durch die seitlich von der Wand auftretenden grösseren Gefässe, Arterien und Venen, wohl die Verzweigungen der Vasa uterina darstellend. Die ∞ förmige Gestalt erhielt sich sehr lange. Dann ging sie wieder in einen mehr glattwandigen, nur leicht gefalteten Querschnitt über, der wohl die Höhe des Corpus bezeichnen dürfte. Diese Annahme ist freilich etwas unsicher, weil van Ackeren[3]) die Bildung des Arbor vitae bis in die Tuben verfolgt hat, also eine sichere Grenze zwischen Cervix und Corpus nicht zu ziehen wäre. Doch bleibt sich das für die gleich aufzuwerfende Frage ziemlich gleichgültig. Beigel[4]) hatte bei seinen Untersuchungen die Angabe gemacht, dass der Wolff'sche Gang sich bis zum Fundus verfolgen lasse. Gegen diese Befunde trat Dohrn[5]) auf. Er behauptete, dass die Wolff'schen Gänge am Orif. int. in den Cervix eintreten, um in ihrer Wand bis zur Vagina zu verlaufen. In der Vaginalwand lassen sie sich gleichfalls eine gewisse Strecke weit nachweisen. In seiner ganzen Ausdehnung vom Wolff'schen Körper abwärts bis zum Orif. ext. urethrae konnte der Wolff'sche Gang bei ausgebildetem weiblichem Genitalschlauch noch nicht verfolgt werden. Ueber seinen Verlauf im Lig. latum beim Menschen fehlen ebenfalls genauere Berichte.

Fasst man die Ergebnisse der Untersuchungen früherer Au-

[1]) Mihalkowics, a. a. O.

[2]) Tourneux et Legay, Mémoire sur le développement de l'utérus et du vagin. Journ. de l'anatomie. XX. 1884. p. 330.

[3]) van Ackeren, a. a. O.

[4]) Beigel, Zur Entwickelungsgeschichte des Wolff'schen Körpers beim Menschen. Med. Centralbl. 1878. No. 27.

[5]) Dohrn, a. a. O.

toren [Malpighi[1]), Gartner[2]), Jacobson[3]) Follin[4]), Rieder[5]), Kobelt[6]), Fischel[7]), Geigel[8]), Mihalkowics[9]), van Ackeren[10]), Beigel[11]), v. Franque[12]), Reuter[13]), Dohrn[14])] zusammen, so sieht man, dass der Wolff'sche Gang in der überwiegenden Mehrzahl der Fälle, sowohl beim Menschen, wie beim Thier in der Höhe des Orif. int. cervicis die Wandung des Genitalschlauches verlässt. Seltener wird er noch in der Wand des unteren Uteruskörpers, ganz selten bis zum Fundus nachgewiesen.

Nach den mir vorliegenden Schnitten muss ich gleichfalls betonen, dass der Fundus uteri von dem Kanal nicht erreicht wird. Da ich die Grenze zwischen Cervix und Corpus nicht sicher bestimmen kann, so will ich nur erwähnen, dass sich der Kanal so lange, als die ∽ förmige Krümmung des Lumens am Genitalschlauch vorhanden ist, deutlich in der seitlichen Wand nachweisen lässt; erst in den letzten Schnitten mit ∽ förmigem Lumen beginnt er nach auswärts zu rücken und verläuft nun

[1]) Malpighi, Dissert. epist. ad Jacobum Sponium. 1681. Cit. nach Dohrn, Archiv f. Gynäk. XXI. 1883.

[2]) H. Gartner, Anatomisk beskrivelse over etved nogle dyr-arters uterus undersögt glandulöst organ. Kiöbenhavn 1822. Cit. nach Dohrn.

[3]) Jacobson, Die Oken'schen Körper. 1830. Cit. nach Dohrn.

[4]) Follin, Recherches sur le corps de Wolff. Thèse. Paris 1850. Cit. nach Dohrn.

[5]) C. Rieder, Ueber die Gartner'schen (Wolff'schen) Kanäle beim Weibe. Dieses Archiv. Bd. 96. 1884. S. 100.

[6]) Kobelt, Der Nebeneierstock des Weibes. Heidelberg 1847.

[7]) W. Fischel, Ueber das Vorkommen von Resten des Wolff'schen Ganges in der Vaginalportion. Arch. f. Gynäkologie. 1884. Bd. XXIV. S. 119.

[8]) Geigel, a. a. O.

[9]) Mihalkowics, a. a. O.

[10]) van Ackeren, a. a. O.

[11]) Beigel, a. a. O.

[12]) v. Franque, Beschreibung eines Falles von sehr hoher Entwickelung des Weber'schen Organs. Scanzoni's Beiträge zur Geburtskunde. Würzburg 1858. Bd. IV. S. 24.

[13]) J. Reuter, Ein Beitrag zur Lehre vom Hermaphroditismus. Würzb. Verhandl. d. phys.-med. Gesellsch. N. F. Bd. XIX. 1886.

[14]) Dohrn, a. a. O.

hart an der Grenze, aber noch im Parenchym aufwärts; aussen sind eine Arterie und mehrere Venen der Wand des Genitalschlauches angelagert. Jetzt wandelt sich das ∽förmige Lumen in einen einfachen queren Spalt um; noch einen Schnitt aufwärts und der Kanal verlässt die Wand. Ist dieser Querspalt wirklich Uteruslumen, so würde also der Kanal noch eine kurze Strecke in der Uteruswand verlaufen, ehe er sie verlässt.

Ueber den weiteren Verlauf möchte ich nun bemerken, dass der Wolff'sche Gang deutlich neben einer grösseren Arterie (die ich als Art. spermat. aufzufassen geneigt bin) gelagert ist. Mit dieser Arterie zusammen verläuft er einige Schnitte weit hart am Genitalschlauch entlang aufwärts und wendet sich dann, wiederum in Begleitung der Arterie im Lig. latum nach aussen. Leider kann ich über das Verhältniss zum Lig. rot. nichts sagen, da ich dasselbe bei der schlechten Färbung und Hinfälligkeit des Präparats nicht mit Sicherheit verfolgen konnte. Der weitere Verlauf des Kanals bis zu den Drüsenschläuchen des Wolff'schen Körpers bietet nichts Besonderes. Erwähnt sei noch, dass in der Höhe, wo die linke Arterie (spermatica?) vom Genitalschlauch nach auswärts biegt, auch hier der Wolff'sche Gang in derselben Lagerung zur Arterie sichtbar wird, wie rechts und ununterbrochen bis zum Wolff'schen Körper verläuft. Das Bemerkenswerthe an dem Falle ist also, dass der rechtsseitige Wolff'sche Gang bei ausgebildetem weiblichem Genitalschlauch bis auf sein äusserstes distales Ende vollständig erhalten war. Er verlief im Lig. lat. neben und dicht an der dortigen Hauptarterie (Art. spermatica?) bis zum Körper des Uterus, an demselben mit den Gefässen abwärts (Rieder)[1]) bis kurz oberhalb derjenigen Stelle, wo ein ∽förmiges Lumen mit grosser Wahrscheinlichkeit den Beginn der Cervix andeutete, trat hier in die Wand des Genitalschlauches ein, verlief erst in der äusseren, dann in der mittleren seitlichen Wand desselben abwärts und endigte blind unterhalb der blinden Endigung der Vagina, kurz oberhalb des Orif. ext. urethrae. Wenn hiermit die Angaben Dohrn's bestätigt werden, so ist, wie oben schon gesagt, die Möglichkeit nicht ausgeschlossen, dass in anderen Fällen der Wolff'sche Gang auf weitere Strecken in

[1]) Rieder, a. a. O.

die Wand der Müller'schen Gänge eingeschlossen wird und dass gerade eine derartige abnorme Verschmelzung pathologische Veränderungen begünstigt [v. Recklinghausen[1]) u. A.].

Ein zweiter Embryo von 13 cm Gesammtlänge, dessen Beckenorgane in Längsschnitten zerlegt werden, lässt nur im vorderen Abschnitt der Harnröhre, besonders nach dem Orif. ext. zu drüsige Gebilde erkennen. Der Sinus urogenit. ist frei von solchen. Die Ausbildung einer besonderen Muscularis hat noch nicht stattgefunden.

Ein Fötus von 30 cm Gesammtlänge (altes Sammlungspräparat) zeigt in Längsschnitten durch die Urethra folgende Verhältnisse (Fig. 1). In ihrem oberen Verlauf ist sowohl an der oberen, wie unteren Wand eine deutliche Schicht quergetroffener Muskelfasern vorhanden. In den vordersten Abschnitten dagegen fehlt diese Muskelschicht an der unteren Wand. Dafür treten in der Verlängerung derselben, sie also gleichsam ersetzend, kleinere und grössere Drüsengruppen auf, die von längsgerichteten Faserzügen umgeben sind. Nach vorn schliessen sich schräg zur Urethralichtung emporsteigende Kanäle an. In dem ersten nach der Blase zu gelegenen Abschnitt fehlen tiefer gehende Drüsen ganz, nur spärliche Einstülpungen des Epithels sind zu finden. Der Sinus urogen. lässt keine Drüsen mit Sicherheit erkennen.

Aus dem eben Geschilderten geht hervor,

1) dass auch beim weiblichen Fötus ein oberer und unterer Harnröhrenabschnitt zu trennen ist. Während die Drüsenbildung in dem oberen erst spät auftritt und sehr beschränkt ist, zeigt der untere eine frühzeitige, sehr stark auftretende Drüsenwucherung. Die Entwickelung der Drüsenzone fällt mit der Oeffnung des aufwärts geschlossenen Muskelringes zusammen. Der Sinus urogenitalis enthält, wie beim Manne, keine drüsigen Gebilde.

2) dass, wie beim Manne eine Verschiebung eines Theiles der Prostatadrüsen auf das Gebiet des Sinus stattfindet, so auch beim Weibe ein Theil der ursprünglich nur am Orif. ext. oder innerhalb desselben mündenden Prostatadrüsen beim Neugebornen

[1]) v. Recklinghausen, Ueber die Adenocysten der Uterustumoren und Ueberreste des Wolff'schen Organs. Naturwissensch.-medic. Verein in Strassburg. 19. Mai 1893. Deutsche med. Wochenschr. 1893. S. 825.

bereits in das Vestibulumgebiet verlagert sind. Wie beim Manne sind diese Drüsen durch mehr oder weniger weitgehende Umwandlung in Schleimdrüschen gekennzeichnet.

Ein Unterschied würde freilich zwischen männlicher und weiblicher Harnröhre bestehen bleiben. Bei meinen männlichen Neugebornen konnte ich am Anfang der Urethra keinen geschlossenen quergestreiften Schliesser entdecken, wie er beim Weibe in der Pars superior ausgebildet ist. Jedoch ist dieser Unterschied leicht erklärlich, da er mit der verschieden starken Entwickelung der Prostata bei beiden Geschlechtern in Zusammenhang gebracht werden muss. So weit als die Prostata reicht, öffnet sich der quergestreifte Schliesser, um sie und endlich auch die Endigungen der Geschlechtsgänge zu umfassen. Beim Manne reicht die Prostata bis zum Blasenhals, daher fehlt der Ring um die obere Urethra, beim Weibe reichen die Prostatadrüsen nur bis zur Hälfte der Urethra hinauf, daher ist der Ring im oberen Theil geschlossen. Ganz scharf sind indess die Grenzen nicht.

Fehlt die Prostata bei einem männlichen Individuum, so kann der Sphincter ext. vollständig entwickelt sein (s. Meckel, Zur Morphologie der Harn- und Geschlechtswerkzeuge der Wirbelthiere. Halle 1848. S. 51. Fall von Zwitterbildung bei einer Ziege).

Endlich blieb die Frage zu erledigen, wie sich die kleinen Schamlippen und Clitoris bezüglich ihres Drüsengehaltes verhielten, da ja der entsprechende Abschnitt der männlichen Harnröhre, die Pars cavernosa, mit Schleimdrüsen reichlich ausgestattet war. Gleich wie Martin und Leger[1]), sowie Wertheimer[2]) habe ich beim Neugebornen vergeblich danach gesucht. Nach letzterem entstehen erst in dem extrauterinen Leben Talgdrüsen der kleinen Schamlippen, die sich besonders in der Pubertät und Schwangerschaft stark entwickeln. Ob diese Talgdrüsen den Schleimdrüsen der Pars cavernosa in ihrer physiologischen Wirkung gleichzustellen sind, und aus welchen Gründen sie sich beim Weibe

[1]) Martin et Leger, Recherches sur l'anatomie etc. Archives génér. de méd. 1862. p. 69.

[2]) Wertheimer, Recherches sur la structure et le développement des organes génitaux externes de la femme. Journal de l'anat. et de la phys. T. XIX. 1883. p. 551.

erst später entwickeln, sind noch offene Fragen. Sehe ich von diesen letzteren ab, so lässt sich für die Neugebornen beiderlei Geschlechts behaupten, dass die Schleimhaut ihrer Harnwege und deren drüsigen Gebilde und Anhänge von den Nierenkelchen bis zur Mündung in den Sinus urogenitalis auch in ihrer feineren mikroskopischen Anordnung einander gleichzustellen sind.

(Schluss folgt.)

Erklärung der Abbildungen.

Tafel VI und VII.

Fig. 1. Längsschnitt durch Urethra und Vagina eines Fötus (30 cm Gesammtlänge) (vorn etwas seitlich geführt). Bl Blasenhals. U Urethra. a oberer, b unterer Querschnitt des Sphinct. ext. * Aufhören des Sphincter. Beginn der Prostatadrüsen. Pr D Prostatadrüsen. U Urethraldrüsen.

Fig. 2. Längsschnitt durch die Urethra einer 7monatlichen männlichen Frühgeburt. Bl Blasenhals. Keine Drüsen. P u s oberer Abschnitt der Urethra mit einfachen Schleimhautdrüschen. V Vesicula prostatica, durch Plattenepithel ausgedehnt. Pr inf unterer Antheil der Prostata. Pr s Drüsen des oberen Prostatawulstes, noch in der eigentlichen Pars prost. liegend. P m Pars membranacea. Sinus urogenit. Keine Drüsen. G C Cowper'sche Drüse mit Ausführungsgang D.

Fig. 3. Querschnitt durch die Pars membr. eines Neugebornen. Littre'sche Drüse. U halbmondförmiges Lumen der Harnröhre. G glatte Musculatur. Q quergestreifte Musculatur. D Prostatadrüsen in glatt- und quergestreifte Musculatur eindringend. A Ausführungsgänge.

Fig. 4. Theil eines Querschnitts durch die Urethra einer Frau. Grenzgebiet der Pars urethr. sup. und inf. s. prostatica. a oberflächliche Schleimhautdrüsen mit Ausführungsgängen. b tiefe Schleimhautdrüsen. c Prostatadrüsen.

Fig. 5. Querschnitt durch eine sogen. Lacune des Vestibulums eines Neugebornen (weibliche Prostatadrüse in den Sinus mündend). a Hauptgang, mit Plattenepithel ausgekleidet. b zugehöriges Schleimdrüschen (Becherzellen).

Fig. 6. Einzelne Drüsengänge aus Fig. 3. a gewöhnliches zweischichtiges cubisches Epithel. b Schleimdrüsen.

Fig. 7. Querschnitt durch die Prostata eines Embryo von 4½ cm Gesammtlänge. Vorderster Abschnitt. Beginn der Prostataentwickelung an der oberen und seitlichen Wand.

Fig. 8. Querschnitt derselben Prostata wie Fig. 7. Hinterster Abschnitt. Entwickelung der Prostata an der unteren Wand. In der Tiefe Müller'sche und Wolff'sche Gänge.

Fig. 9. Querschnitt durch den Anfangstheil der Pars prost. eines weiblichen Neugebornen. a oberflächlicher Drüsenkanal. b tiefe Schleimhautdrüsen. c Prostatadrüsen des linken Quadranten, in glatte, zum Theil quergestreifte Musculatur eingebettet. d Ausführungsgang der im rechten Quadranten weiter aufwärts gelegenen Prostatadrüse (Skene'scher Gang, Urethralgang).

Fig. 10. Unterer Abschnitt derselben Harnröhre wie Fig. 9, nahe dem Orif. ext. Querschnitt. a Hauptgänge der Prostata (Skene'schen Gänge). b kleinere Ausführungsgänge der Prostata. c ausserhalb der Urethra gelegener, in das Vestibulum mündender Gang (sog. Lacune).

Fig. 11. Querschnitt durch die Blase eines Neugebornen mit Septenbildung.

(Separatabdruck aus Virchow's Archiv für pathologische Anatomie und Physiologie und für klinische Medicin. 138. Bd. 1894.)
Druck und Verlag von Georg Reimer in Berlin.

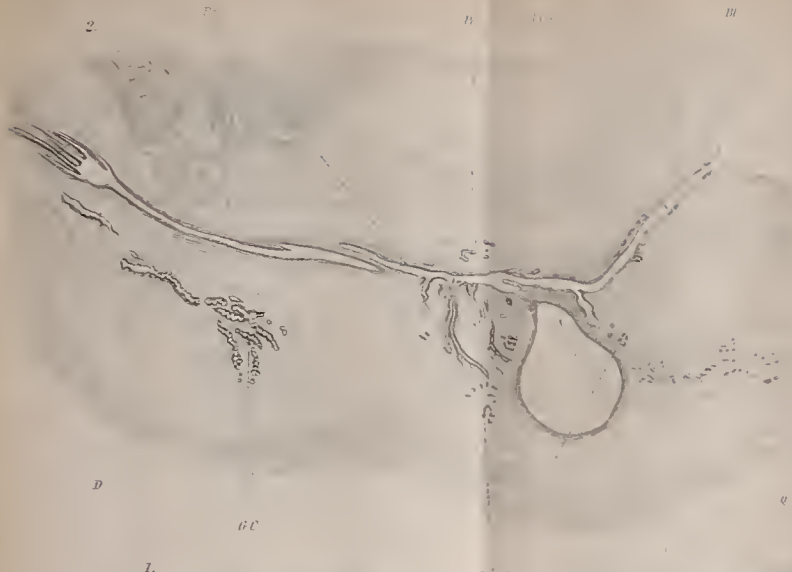

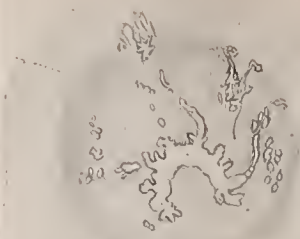

4.

10.

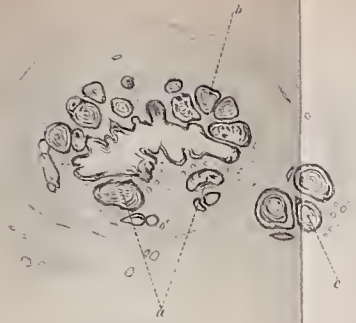

7.

8.

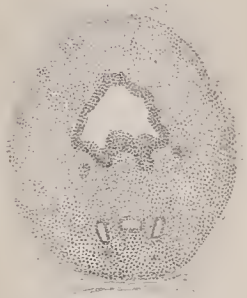

11.

6.



5.

9.

Alb. Frantze lith. Inst. Berlin

5

Ein Beitrag zur normalen und pathologischen Anatomie der Schleimhaut der Harnwege und ihrer drüsigen Anhänge.

Von Dr. Ludwig Aschoff,
Assistenten am Pathologischen Institut zu Göttingen.

(Hierzu Taf. VI—IX.)

(Schluss von S. 160.)

II.

(Hierzu Taf. VIII—IX.)

Bleiben die bisher geschilderten Verhältnisse auch bei dem Erwachsenen bestehen? Treten, abgesehen von der Grössenzunahme, in der Anordnung und dem Aussehen der Schleimhaut, in der Zahl, Lagerung oder specifischen Thätigkeit der Drüsen besondere Veränderungen ein und zwar bei beiden Geschlechtern in gleicher Weise oder nur bei dem einen? Bleiben die oberen Harnleitungswege frei von Drüsen oder entwickeln sich auch hier drüsige Gebilde und welche Bedeutung haben sie für die Pathogenese der Cystenbildung?

Alle diese Fragen hätten zu ihrer Beantwortung einer continuirlichen Untersuchung an geeigneten Objecten aus den verschiedensten Altersklassen bedurft. Da jedoch ein solches Ma-

terial in der nöthigen Frische bei der Rücksicht, die auf die betreffenden Organe häufig genommen werden muss, nicht zur Verfügung stand, musste ich mich auf die ohne besondere Auswahl mir zufallenden Präparate beschränken.

1. Christian Schr., 31 Jahre. (Plötzlicher Tod; Cyste im linken Kleinhirn. Cystennieren beiderseits.)

Blase und Urethra bis zur Pars cavernosa untersucht. An den seitlichen Rändern des Blasengrundes sehr reichliche kleinste weisse Pünktchen und Körnchen in die Schleimhaut eingestreut, ähnlich kleinen Papillen. Dazwischen kleinste, eben sichtbare Bläschenbildung. Aehnliche Veränderungen, doch weniger stark im Trigonum und oberhalb der Ureterenmündungen, gleichfalls mit Cystenbildung.

2. E., männlich, 40 Jahre. (Pyämie.)

Nierenbecken. Nach dem Ureter zu finden sich kleine, in Wasser flottirende Zöttchen auf der Schleimhaut; daneben kleine weisse Körnchen.

3. Frau B., 56 Jahre. (Pyelonephritis.)

Nierenbecken: Schleimhaut stark geröthet, mit kleinen punktförmigen Knötchen besetzt. Blasenhals: Sehr viele kleine, unregelmässig gestellte Papillen.

4. Männlich. Alter unbekannt. (Tuberculose der Blase.)

Neben grösseren grauen, leicht als Tuberkel erkennbaren, zum Theil schon Verkäsung zeigenden Knötchen ist die Schleimhaut mit unzählbaren kleinsten, mehr undurchsichtigen, in der Farbe dem Weiss sich nähernden Erhabenheiten bedeckt, am reichlichsten in den Seitentheilen des Fundus und um das Orif. int. urethrae, weniger reichlich im Trigonum und oberhalb der Ureterenmündungen. Makroskopisch Cysten nicht wahrnehmbar.

5. G., männlich, 27 Jahre. (Fettgewebsnekrose des Pankreas und seiner Umgebung mit ausgedehnten Hämorrhagien. Peritonitis.)

In dem Blasengrund vielfache, zum Theil in Reihen nach dem Orif. int. zu sich erhebende kleinste Papillen. Urethra bis zur Pars cavernosa untersucht.

6. Fall Ebstein (s. S. 210). Ureteritis cystica.

7. A., 54 Jahre, weiblich. Pyelitis und Ureteritis cystica.

Auf der Schleimhaut der Nierenbecken und der oberen Ureterenabschnitte finden sich in grosser Zahl stecknadelkopf- und doppelt so grosse Prominenzen, die eine graue oder mehr gelbbraune Farbe besitzen. Sie erweisen sich als Cysten, deren Inhalt bald ein einfach serös-schleimiger ist, bald aus fettig degenerirten Zellen besteht. Als Auskleidung der Cysten lässt sich ein einfaches cubisches Epithel nachweisen. Diffuse Entzündung der Nierenbeckenschleimhaut, schiefrige Färbung derselben.

Amyloid der Nieren, Leber, Milz. Tod durch frische fibrinöse Pleuritis. Ursache für die amyloide Entartung nicht nachweisbar.

8. Ureter. Unbekannter Fall.

9. Frau S., 51 Jahre. Lebercirrhose. Starker Icterus der Nieren. Feinkörnige fettige Degeneration in den gewundenen Harnkanälchen.

In den Nierenkelchen beiderseits zahlreiche stecknadelkopf- bis halb erbsengrosse Bläschen mit serösem oder schleimigem Inhalt. Vereinzelte Bläschen auch in den Nierenbecken.

10. Gefängnissleiche. Operationscurs. Pars membranacea und prostatica untersucht.

11. Frau P. Nierentuberculose.

In dem Blasengrund zahlreiche kleine weisse Körnchen sichtbar, keine Tuberkel.

12. Fall von Oesophaguskrebs. Cystennieren.

Ureter, makroskopisch unverändert, zur Untersuchung verwandt.

13. Erhängter, 21 Jahre. Ganz gesund.

Trigonum (in Serienschnitten untersucht).

14. 27jähriger Mann. Pneumonie.

Am oberen Sector des Blasengrundes um das Orif. int. urethrae vielfache kleine weisse, wie Follikel aussehende submiliare Knötchen.

15. Fall von Blasentuberculose.

Vereinzelte, mehr undurchsichtige kleinste weisse Knötchen zwischen den grauen Tuberkeln im Blasengrund.

16. Aeltere Frau. (Operationscurs.)

Blase und Urethra untersucht. In letzterer sind zahlreiche Klappen von halbmondförmiger Gestalt zu sehen.

17. Männliches Kind, $\frac{5}{4}$ Jahre. Diphtherie.

Ureter untersucht.

18. Fall von Miliartuberculose. Gichtnieren.

Ueber erbsengrosse isolirte Cyste in der Schleimhaut der hinteren Blasenwand.

19. W., männlich, 63 Jahre. Magencarcinom. Nephritis parenchymatosa acuta.

Blasenhals zeigt ganz feine Papillen in der Umgebung des Orif. int.

20. 3jähriger Knabe. Bronchopneumonie.

Ureter, makroskopisch unverändert, untersucht.

21. R., etwa 20jähriger Mann. Perforationsperitonitis.

Am Blasenhals und in der Regio prost. mehrfache kleine flache, weisse Knötchen.

22. K., 53jähriger Mann. Miliartuberculose.

Am Eingang zum Ureter beiderseits zahlreiche zerstreut stehende, wie kleine Tuberkel aussehende Knötchen.

23. St., etwa 60jähriger Mann. Myocard. chron. Frische Pneumonie. Cystitis haemorrhagica. In beiden Nierenbecken nahe dem Uebergang in die Ureteren, sowie im Fundus der Blase vielfache kleinste weisse Knötchen.

24. D., 3jähriges Kind, weiblich.

Blase, von den Ureterenmündungen abwärts, und Urethra bis zum Aufhören des Sphincter ext. untersucht. (Serienschnitte.)

1. Nierenbecken, Ureteren und Harnblase.

Schon bei der Untersuchung der Neugebornen wies ich auf die Arbeit von v. Brunn[1]) hin, der an zwei frischen Leichen eine besondere feine Leistenbildung in der Schleimhaut der Harnwege nachwies und ferner zeigte, dass nicht allein in der Blase, sondern auch in den Ureteren und Nierenbecken solide, zum Theil auch ausgehöhlte Epithelnester vorkommen, die entweder mit der Schleimhaut noch in Berührung stehen oder völlig von ihr abgetrennt sind. Er fasst diesen Prozess als einen Abschnürungsvorgang auf und meint, dass von einer drüsigen Bildung keine Rede sein könne. Er glaubt, dass bereits Unruh[2]) diese Gebilde gesehen, aber unrichtig als Drüsen gedeutet hat.

v. Brunn hält diese Abschnürungen für normal, da er sie bei zwei gesunden Hingerichteten fand. Jedoch weist Lubarsch[3]) schon darauf hin, dass es wenig constante Gebilde sind. Neuere Mittheilungen habe ich über sie nicht gefunden. In der eben erwähnten Arbeit von v. Brunn ist auch der Literatur über das Vorkommen von Drüsen in den betreffenden Abschnitten der harnleitenden Wege in eingehender Weise gedacht und ich darf nur auf dieselbe hinweisen, um zu zeigen, wie weit die Anschauungen der Autoren darüber aus einander gehen, wie die einen sie ganz leugnen, andere nur spärliche, andere wieder sehr reichliche Drüsen gefunden haben, wie die einen sie als Krypten oder Schleimhautbälgchen, die anderen als den Urethraldrüsen ähnliche Gebilde beschreiben [Huschke[4]), Oberdieck[5]),

[1]) A. v. Brunn, Ueber drüsenähnliche Bildungen in der Schleimhaut des Nierenbeckens, des Ureters und der Harnblase beim Menschen. Archiv f. mikr. Anat. Bd. 41. 1893. S. 294.

[2]) Unruh, Ueber Blutungen im Nierenbecken und Ureteren bei Pocken. Archiv f. Heilkunde. XIII. 1872. S. 289.

[3]) O. Lubarsch, Ueber Cysten der ableitenden Harnwege. Archiv f. mikr. Anat. Bd. 41. 1893. S. 303.

[4]) Sömmering-Huschke, Lehre von den Eingeweiden und Sinnesorganen des menschlichen Körpers. Leipzig 1884. S. 335.

[5]) Oberdieck, Ueber Epithel und Drüsen der Harnblase und der männlichen und weiblichen Urethra. Inaug.-Diss. Göttingen 1884.

Luschka[1]), Haller[2]), Virchow[3]), Sappey[4]), Kölliker[5]), Winkel[6]), Toldt[7]), Hamburger[8]), Unruh[9]), Krause[10]), Egli[11]), Obersteiner[12]), Pisenti[13]), d'Ajutolo[14]), Pitha[15]), Henle[16]), Jores[17])]. Indem ich von vornherein bemerke, dass es kaum ein bunteres Bild geben kann, als es die Schleimhaut der Blase und oberen Harnwege darzubieten vermag, will ich mit den einfachsten Verhältnissen beginnen, um daran die häufigsten Veränderungen anzuknüpfen.

Die Untersuchung der Blasenschleimhaut eines 3jährigen Mädchens (Fall 24) von der Ureterenmündung bis zum Orif. int. urethrae, des Nierenbeckens eines 3jährigen Knaben (Fall 20), des Ureters eines ¾jährigen Knaben (Fall 17) ergiebt nirgends die geringste Spur einer drüsigen Bildung oder epithelialer Einstülpungen.

An zahlreichen Schnitten, welche durch das Nierenbecken

[1]) Luschka, Die Anatomie des menschlichen Beckens. Tübingen 1864. S. 235.

[2]) A. v. Haller, Elementa physiologiae corporis humani. T. VII. Bern 1765. Lib. XXVI. p. 327.

[3]) Virchow, Ueber Prostataconcretionen. Dieses Archiv. Bd. 5. 1853. S. 403.

[4]) Sappey, Traité d'anatomie descriptive. T. IV. Paris 1889. p. 537.

[5]) Kölliker, Gewebelehre.

[6]) Winkel, Handbuch d. allgem. u. spec. Chir. IV. Stuttgart 1877. Enke.

[7]) Toldt, Gewebelehre.

[8]) Ad. Hamburger, Zur Histologie des Nierenbeckens und des Harnleiters. Archiv f. mikr. Anat. XVII. 1880. S. 14.

[9]) Unruh, a. a. O.

[10]) Krause, Handbuch der menschlichen Anatomie. Bd. I. S. 248.

[11]) Th. Egli, Ueber die Drüsen des Nierenbeckens. Archiv f. mikr. Anat. IX. 1873. S. 653.

[12]) H. Obersteiner, Die Harnblase und die Ureteren. Stricker's Gewebelehre. 1871. I. S. 517.

[13]) Pisenti, Le formazioni cistiche dell' uretere e delle vescica. Lavori dell' Istituto anatomo patologico dell' università di Perugia. 1891.

[14]) D'Ajutolo, Delle ureterite cronica cistica. Memoria della R. Acad. delle scienze dell' istituto di Bologna. T. X. 1889. p. 209.

[15]) Pitha, Virchow's Handbuch der spec. Pathologie und Therapie. VI. Bd. II. Abth. S. 136.

[16]) Henle, Handbuch d. system. Anat. d. Menschen. Bd. II. 1873. S. 345.

[17]) Jores, Ueber die Hypertrophie des sogenannten mittleren Lappens der Prostata. Dieses Archiv. Bd. 135. 1894. S. 224.

eines Erwachsenen und durch den Blasengrund eines vollständig gesunden 21jährigen Mannes (Fall 13) gelegt wurden, waren eben so wenig Drüsen oder Epithelnester zu finden.

Hieraus kann ich nur den Schluss ziehen, dass auch in der späteren Entwickelung bis zur Höhe der Pubertätszeit die Schleimhaut denselben Charakter zeigen kann, wie beim Neugebornen. Damit sei zugleich gesagt, dass auch in der beim Neugebornen beschriebenen Leistenbildung besondere Abweichungen nicht bemerkt wurden. Ob dieser Zustand für den Erwachsenen der normale ist, kann ich natürlich nicht entscheiden, zumal für anders sich verhaltende Schleimhäute bei der Menge von Schädlichkeiten, welche sie treffen können, der Nachweis der Integrität, wie Lubarsch mit Recht betont, nicht erbracht werden kann.

Wenn ich daher zu den Veränderungen übergehe, welche ich in der Mehrzahl der Fälle gefunden habe, so kann ich nicht ohne Weiteres behaupten, dass sie pathologisch, also durch ungewöhnliche Ursachen bedingt worden sind.

Hierzu rechne ich zunächst solche Schleimhäute, welche dem blossen Auge gar keine Veränderungen darbieten. Die Schleimhaut des Nierenbeckens ist vollständig glatt. In den Ureteren und der Blase wiederholt sich das bei den Neugebornen beschriebene Bild; die gefaltete Schleimhaut bildet ein Netzwerk zahlreicher, durch feine und feinste Leisten mit einander verbundener Erhebungen. In dem mikroskopischen Bilde des Querschnitts erscheinen wieder die verschieden hohen Papillen als Ausdruck der Falten- und Leistenbildung und die allmählichen Uebergänge in die feinsten Septen des Epithels. Ob die letzteren deswegen als gleichwerthig mit den eigentlichen Falten aufzufassen sind, sei nicht gesagt.

v. Brunn[1]) wollte durch starke Contraction eine Abschnürung der zwischen zwei Septen oder Fältchen gelegenen Epithelmassen entstanden wissen. Er schreibt: „Ich denke mir, dass jene Leisten der Schleimhaut beim Zusammenfalten der Blase während der Harnentleerung entstehen, vermuthlich durch die Blutfüllung der hier vorhandenen Capillarschlingen, dass sie desto höher werden, je vollkommener das Organ entleert wird,

[1]) v. Brunn, a. a. O. S. 301.

dass hierdurch das Epithel in die angegebene Form gelangt und dass dabei, gewissermaassen zufällig, an einzelnen Stellen eine Abschnürung — bald mehr, bald weniger vollkommen — zu Stande kommt. Durch Vermehrung der so abgesprengten Epithelmassen entständen dann die grösseren sich von Aussen gegen das Epithel vorwölbenden Nester."

Dieser Anschauung schliesst sich auch Lubarsch[1]) an. Ich möchte hier kurz eine Arbeit von v. Limbeck[2]) erwähnen, die von den beiden Autoren nicht angeführt wird, die aber ähnliche Beschreibungen der Epithelabschnürung und -Vermehrung nebst übereinstimmenden Abbildungen enthält. Der Verfasser bringt schon, wie es Lubarsch später gethan hat, diese durch Verwachsung von Falten oder Epithelsprossung entstehenden Epithelheerde mit der Cystenbildung in Zusammenhang.

Ich kann die thatsächlichen Befunde dieser Autoren nur bestätigen, möchte mich jedoch auf Grund meiner Untersuchungen mehr der v. Limbeck'schen Ansicht anschliessen, dass nicht nur einfache Abschnürung durch zusammenwachsende Leisten, sondern auch directe Sprossung des Epithels vorkommt. Es ist das auch für die Frage, ob hier Drüsen vorliegen oder nicht, von Wichtigkeit.

Darum möchte ich betonen, dass einfache Einsenkungen des Epithels vorkommen können, d. h. das Epithel kleidet deutlich einen unter dem Niveau der übrigen Schleimhaut gelegenen Hohlraum aus, der durch eine breitere oder engere Oeffnung mit der Schleimhautoberfläche in Verbindung steht (Fig. 16). Es können diese Epitheleinstülpungen dem Zwischenraum zwischen beiden Septen entsprechen, häufig aber auch nicht; sie finden sich zuweilen ganz isolirt in völlig glatter septenloser Schleimhaut. Es handelt sich also um eine directe Verlagerung des Epithels in die Tiefe; unentschieden bleibt die Frage, ob durch actives Wuchern des Epithels oder durch Zurückweichen des Bindegewebes. Die weitere Entwickelung spricht für das erstere. Ein Hinaufwuchern des Bindegewebes über das Epithel ist nirgends zu bemerken.

[1]) Lubarsch, a. a. O.

[2]) v. Limbeck, Zur Kenntniss der Epithelcysten der Harnblase und der Ureteren. Zeitschr. f. Heilkunde. Bd. VIII. 1887. S. 55.

Dieser Prozess trat mir dagegen sehr häufig in Bildern entgegen, wie ich sie z. B. im Falle 1 in grosser Zahl beobachten konnte. Die unterste Zellenlage des Schleimhautepithels ist in Folge der zarten Septenbildung guirlandenartig gegen das Bindegewebe abgegrenzt. Nirgends tritt eine Ueberschreitung dieser Grenze durch das Epithel zu Tage. Und doch finden sich zahlreiche abgeschnürte Epithelmassen, die aber in der Schicht des Schleimhautepithels selbst gelegen sind, ja meist halbkuglig über dasselbe hervorragen (Fig. 13). An Stelle der Tiefenlagerung des Epithels oder der activen Epithelsprossung hat hier an einzelnen Punkten eine Verlängerung der feinen Septen stattgefunden, die sich bogenförmig über die zwischen ihnen liegenden Epithelinseln hinüberlagern, um mit einander zu verschmelzen. Diese Septen sind äusserst zierlich, oft nur mit Mühe an den sie stets begleitenden Capillaren zwischen den sie bedeckenden Epithelien zu erkennen. Diese Epithelbedeckung an der Innen- und Aussenfläche des Septendaches weist ausser den vielfachen klaren Uebergangsbildern auf die Entstehung dieser Gebilde hin. Der ganze Epithelbesatz des Hohlraumes — und um mehr oder weniger kuglige Hohlräume handelt es sich, wie Serienschnitte lehren — besitzt nehmlich eine Hauptrichtung in der die einzelnen Zellen angeordnet sind, nach dem Pol der oberen Halbkugel. So stehen sie in der Tiefe des Hohlraumes senkrecht, an den Seiten dagegen mehr schräg, bis sie an der oberen Wand platt gedrückt erscheinen. Oft ist das Lumen ganz mit Zellen ausgefüllt, oft fehlen dieselben in der Mitte, der Epithelbesatz erscheint unregelmässig; das Ganze bietet das Bild einer kleinsten Cyste dar. Oft ist der cystische Hohlraum an seinem Gipfel noch nicht geschlossen, sondern hier drängt das Epithel durch eine rundliche Oeffnung nach aussen um auf das Schleimhautepithel überzugehen. Der Gesammteindruck ist der, dass hier zahlreiche beutelförmige Abschnürungen des Epithels durch die von allen Seiten sich zusammenlegenden, sich verlängernden Bindegewebsleisten stattfinden, indem das Epithel dabei nach dem Schnürring zu zusammengepresst wird und so die charakteristische Richtung einnimmt. Der Uebergang in thatsächliche kleinste Cysten — an Schleimhautstellen, die makroskopisch unverändert erscheinen — ist vielfach zu verfolgen, indem in

der Mitte des abgeschnürten Raumes mehr homogene oder fädig-schleimige Massen auftreten. Ich komme später auf dieselben zurück.

Man könnte also von zweierlei Formen der Epithelabschnürungen sprechen, einer tiefen und einer hohen. In dem ersten Falle liegen die abgeschnürten Epithelmassen unter dem Niveau des übrigen Epithels (actives Wuchern des Epithels), in dem anderen liegen sie in der Höhe des Epithels und bilden sogar halbkuglige Hervorragungen über dasselbe (actives Wuchern der Bindegewebsleisten). Beide Formen sind jedoch nicht scharf von einander zu trennen, da zwischen beiden zahlreiche Uebergänge vorkommen können, Epithel und Bindegewebe sich in gleich starker Weise an der Bildung betheiligen.

v. Brunn[1]) hat diese Vorgänge von der ächten Drüsenbildung getrennt, weil kein regelmässiger Hohlraum mit gleichmässigem Epithelbesatz da ist, sowie Secret und Secretionserscheinungen an den Zellen fehlen. Schon hier möchte ich betonen, dass die ersten Entwickelungsstadien der gewöhnlichen Urethraldrüsen auch nur solide Epithelsprossen oder mit dem Oberflächenepithel ausgekleidete Einstülpungen darstellen (s. o.) und dass die Grenze zwischen Flächenepithel und Epithel der Drüsenausführungsgänge in der Urethra keineswegs eine scharfe zu sein braucht. Ueber das Secret der Epithelnester habe ich mich schon oben ausgesprochen. Es finden sich selbst in den allerjüngsten Stadien der Bildungen hier und da klein homogene Körper im Centrum derselben, die als ein Produkt der Zellen — sei es durch Secretion oder Umwandlung der Zellen selbst — aufgefasst werden müssen. Jedoch wird aus diesen Gründen allein eine Gleichstellung der Epithelsprossen mit den eigentlichen Drüsen der Harnwege, wie wir sie bisher nur in der Urethra kennen gelernt haben, nicht berechtigt erscheinen.

Diese einfachste Form der Epithelabschnürung habe ich mit Ausnahme der ersterwähnten Fälle in allen übrigen Blasen nachweisen und somit die Angaben von v. Brunn und Lubarsch über die Häufigkeit dieser Gebilde bestätigen können. Charakteristisch, besonders für das Nierenbecken und den Ureter ist noch das gruppenförmige Auftreten solcher Abschnürungen und

[1]) v. Brunn, a. a. O.

zwar in der hohen, wie in der tiefen Form. Im ersteren Falle handelt es sich meist um drei bis vier, zuweilen noch mehr neben einander gelegene Septenabschnitte, die entweder jeder für sich eine Ueberwachsung oder Abschnürung zeigen oder die alle gemeinsam durch eine zarte Decke überwölbt werden, während der so geschaffene Hohlraum durch die übrigen Leisten fächerförmig eingetheilt wird (Fig. 18). In dem anderen Falle senken sich zwei, drei und mehrere Sprossen neben einander in die Tiefe, die isolirt bestehen bleiben oder nach der Oberfläche zu in einen Gang zusammenfliessen.

Weitere Umwandlungen, welche mit diesen Gebilden eintreten, ändern auch das makroskopische Aussehen der Schleimhaut. Schon häufig sind von Beobachtern, sowohl im Nierenbecken, wie in den Ureteren, besonders oben am Blasenhals feinste kleine, wie Papillen aussehende und zum Theil auch so gedeutete Erhebungen beschrieben worden [Winkel[1]), Luschka[2]), Jarjavay[3])]. Oder es fanden sich kleine unregelmässig zerstreute hirsekorngrosse Knötchen, deren Natur als Lymphfollikel von Chiari[4]), Ebstein[5]), Lubarsch[6]) u. A. für einzelne Fälle sicher gestellt wurde, die aber andere Autoren zu drüsigen Gebilden in Beziehung bringen konnten [Haller[7]), Virchow[8])].

Die genauere Durchsicht einer grösseren Zahl von Blasen und Nierenbecken lässt häufiger, als man vermuthet, diese oft gerade nur sichtbaren kleinen Papillen, sowohl am Blasenhals, wie auch am Uebergang des Nierenbeckens in den Ureter erkennen.

[1]) Winkel, Handbuch der allgem. u. spec. Chirurgie. IV. 1877.
[2]) Luschka, Die Anatomie d. menschl. Beckens. Tübingen 1864.
[3]) Jarjavay, Recherches anatomiques sur l'urètre de l'homme. Paris 1856. p. 11.
[4]) Chiari, Ueber das Vorkommen lymphatischen Gewebes in der Schleimhaut des harnleitenden Apparates des Menschen. Wiener med. Jahrbücher. 1881. S. 9.
[5]) Ebstein, Zur Lehre von den chronischen Katarrhen der Schleimhaut der Harnwege und der Cystenbildung in denselben. Deutsches Archiv f. klin. Med. XXXI. 1882. S. 63.
[6]) Lubarsch, a. a. O.
[7]) Haller, l. c. lib. XXVI. p. 327.
[8]) Virchow, a. a. O.

Sie sind meist unregelmässig zerstreut, seltener in radiären Linien aufgestellt. Die mikroskopische Untersuchung an Querschnitten zeigt, dass die kleinen Erhebungen thatsächlich durch drüsige Gebilde bedingt sind. Es finden sich entsprechend jeder Papille ein oder mehrere mit der Oberfläche noch in Zusammenhang stehende oder anscheinend von ihr abgeschnürte Epitheleinstülpungen, die sich durch ihre Grösse und Tiefe von den früheren unterscheiden und bei starker Vergrösserung ein deutliches zweischichtiges Cylinderepithel aufweisen, kurz, genau dasselbe Bild, wie die Urethraldrüsen darbieten (Fig. 21). Durchmustert man die Schleimhaut genauer, so wird man neben diesen ächten Drüsen auch die früheren Formen von Epithelsprossen und -Abschnürungen wieder finden und kann leicht feststellen, dass alle möglichen Uebergänge zwischen ihnen bestehen. Der bindegewebige Antheil einer jeden Papille kann sehr stark sein, so dass die drüsigen Einschlüsse nur das Centrum derselben einnehmen, oder so gering, dass die Drüse fast frei über die Oberfläche emporragend allein die papilläre Form bedingt. Hier nähern sich die Bilder den oben beschriebenen hohen Abschnürungsformen und das Epithel ist häufig dem Oberflächenepithel gleich gebaut.

Meist sind Gruppen von Bläschen oder Drüsensprossen zu einem Ganzen vereinigt und so entsteht auf dem Querschnitt das deutliche Bild eines Kraters, indem alle Drüsenkammern gegen die Höhe der Kuppe convergiren (vergl. v. Limbeck, Zeitschrift für Heilkunde. VIII. Taf. 2. Fig. IV). Dieselben Formen beschreibt Unruh[1]) von seinen im Nierenbecken gefundenen Drüsen und v. Brunn bestätigt Unruh's Angaben, erkennt aber den drüsigen Charakter der Bildungen nicht an.

Auf der Höhe des so gebildeten Kraters findet sich oft noch eine rundliche Oeffnung, durch welche das Epithel mit der Oberfläche in Verbindung steht, genau, wie es bei den kleinsten Neubildungen beschrieben worden ist.

Eine wesentliche Erleichterung bezüglich der Diagnose gewährt die frische Untersuchung. Es genügt, mit einer Scheere die verdächtigen kleinen weissen Knötchen abzutragen und sie in Kochsalzlösung zu untersuchen, um sofort den charakteristischen

[1]) Unruh, Archiv f. Heilkunde. 1872. S. 289.

Bau der Drüsen oder Epithelabschnürungen wieder zu erkennen. Man sieht hier von der Fläche aus die zu einem rundlichen Haufen angeordneten Epithelbläschen von sehr ungleicher Grösse, die durch capillarenführende Scheidewände von einander getrennt sind. Uebt man einen leichten Druck auf das Deckgläschen aus, so entleeren sich aus der Oeffnung des Kraters dichte Massen verschiedenartigst geformter Epithelien. Lässt man mit dem Drucke nach, so kehrt das Gebilde in seine frühere Form zurück; es fehlen die zelligen Inhaltsmassen, nur das wandständige Epithel ist erhalten geblieben und schwindet auch nicht bei stärkerem Druck. Daraus könnte man schliessen, dass die gefüllten Bläschen nicht immer solide Zellhaufen sind, sondern zunächst hohl, sich allmählich mit abgestossenen Epithelien gefüllt haben. Die letzteren lassen sich leicht entleeren.

Noch eine weitere Eigenthümlichkeit können diese bisher geschilderten Gebilde zeigen. Die Wandungen der Bläschen und epithelialer Sprossen oder Kanäle zeigen secundäre Einstülpungen in das umliegende Gewebe oder es erheben sich, wie an der Oberfläche, feine Septen in das Lumen. Je stärker die Bildung secundärer Ausstülpungen an den Sprossen fortschreitet, um so deutlicher tritt der kleine Drüsenkörper für das blosse Auge hervor. Fig. 20 stellt den Flachschnitt von einer Blasenschleimhaut (Fall 4) dar, welcher der Gegend seitwärts und oberhalb der Ureterenmündung, also nicht aus dem Blasengrund entnommen ist. Er ist durch die obersten Bindegewebsschichten geführt und lässt den ausserordentlichen Reichthum der Schleimhaut an ächten Drüsen besonders gut hervortreten. Schnitte, welche durch die Epithelschicht gelegt wurden, ergaben ähnliche Bilder, so dass also die Drüsengruppen mit ihren Kuppen über das Epithel hinausragen mussten. Das makroskopische Aussehen der Schleimhaut stimmte damit auch völlig überein, denn dieselbe war übersäet mit vielen Hunderten kleinster weisser Knötchen, die am dichtesten seitwärts am Blasenhals, von da an Zahl allmählich abnehmend bis weit über die Ureterenmündungen hinauf verfolgt werden konnten. Häufig sind die kleinen Körnchen zu grösseren Knötchen zusammengeschlossen. Da nun zugleich Tuberculose der Harnwege vorhanden war, so lag eine Verwechslung mit Tuberkeln nahe. Jedoch unterschieden sich

die letzteren durch ihre mehr graue Farbe und grössere Transparenz von den undurchsichtigen Drüsenknötchen. Die mikroskopische Untersuchung bestätigte den makroskopischen Befund sehr spärlicher Tuberkel. Fig. 15 stellt eine Drüse dieser Schleimhaut bei stärkerer Vergrösserung dar. Charakteristisch ist die sternartige Verästelung. Da dieselbe auch an senkrechten Schnitten hervortritt, so muss man annehmen, dass die Ausstülpungen sich strahlenförmig nach allen Seiten bilden.

Auf diesem verhältnissmässig einfachen Entwickelungsstadium bleiben die epithelialen oder drüsigen Neubildungen nicht immer stehen. Entweder erfahren die einzelnen Theile eine Erweiterung und Vergrösserung oder es kommt zur Bildung tertiärer und weiterer Sprossen, so dass ein äusserst buntes und mannichfaltiges Bild entstehen kann. Sind die drüsigen oder drüsenähnlichen Bildungen sehr dicht gelagert, nehmen sie alle mehr oder weniger stark an der Proliferation Theil, so wird die obere Schicht der Blasenschleimhaut in ein äusserst zartes und weites Maschenwerk verwandelt, an dessen Bildung alle die oben geschilderten Formen von Epithelabschnürungen und Epithelsprossungen Theil nehmen.

Fig. 12 stellt einen ausgeprägten Fall rein oberflächlicher Epithelabschnürungen, Fig. 14 die tiefen drüsenähnlichen Wucherungen dar.

Auch jetzt noch kann die Schleimhaut, trotz der starken mikroskopisch sichtbaren Veränderung, ausser der erwähnten Knötchenbildung keine Abnormitäten für das blosse Auge darbieten. Dann aber trifft man ab und zu auf Fälle, in denen zwischen den kleinen, oft kaum sichtbaren Knötchen ächte Bläschen, ebenfalls von minimalster Grösse, beobachtet werden können. In anderen Präparaten sind diese kleinen Bläschen recht reichlich vorhanden und die erwähnten weissen Knötchen fehlen ganz. Die Bläschen können grösser und grösser werden und in vorgeschrittenen Fällen handelt es sich um das typische Bild der als Ureteritis und Cystitis cystica beschriebenen Veränderungen, [Rayer [1]), Rokitansky [2]), Civiale [3]),

[1]) Rayer, Traité des maladies des reins. T. III. Paris 1841. p. 560.
[2]) Rokitansky, Lehrbuch. III. 1861. S. 354.
[3]) Civiale, Traité pratique sur les maladies des organes génito-urinaires. Paris 1842. T. III. p. 393.

Klebs[1]), Litten[2]), Ebstein[3]), Cruveilhier[4]), Hamburger[5]), v. Limbeck[6]), Eve[7]), Silcock[8]), d'Ajutolo[9]), Beneke[10])], die in jüngster Zeit besonders eingehend von Pisenti[11]) und Lubarsch[12]) geschildert worden sind.

Ich wies schon oben darauf hin, dass bereits bei der einfachsten Form der Schleimhautveränderung, nehmlich der Ueberbrückung einer Epithelinsel durch zusammenwachsende Septen eine Ausfüllung des Centrums dieser epithelialen Höhle mit homogenen oder schleimig-fädigen Massen stattfinden könnte. Diese Massen können an Umfang zunehmen und so zur Bildung kleinster, nur mikroskopisch sichtbarer, frei auf der Oberfläche liegender Bläschen führen. Da nun alle weiteren und complicirteren Formen der Epithelsprossung gleichfalls die Neigung haben, sich gegen die Oberfläche abzuschliessen, und in ihnen dieselben Massen, wie in den kleinsten Epithelkugeln gebildet werden, so wird auch hier eine cystische Erweiterung der Hohlräume die Folge sein. Ebenso mannichfaltig, wie die letzteren in ihrem Bau und ihrer Lage angeordnet sind, muss sich die sich eng an sie anschliessende Cystenbildung gestalten. Wir finden

[1]) Klebs, Handbuch d. patholog. Anat. 1876. I. 2. S. 698.

[2]) Litten, Ureteritis chron. cystica polyposa nebst cystischer Degeneration der Niere. Dieses Archiv. Bd. 66. 1876. S. 139.

[3]) Ebstein, Zur Lehre von den chronischen Katarrhen der Schleimhaut d. Harnwege u. s. w. Deutsches Arch. f. klin. Med. XXXI. 1882. S. 63.

[4]) Cruveilhier, Traité d'anatomie pathologique. T. III. Paris 1856. p. 355.

[5]) Hamburger, Zur Histologie des Nierenbeckens und des Harnleiters. Archiv f. mikr. Anat. XVII. 1880. S. 14.

[6]) v. Limbeck, Zur Kenntniss der Epithelcysten u. s. w. Zeitschr. für Heilkunde. VIII. 1887. S. 55.

[7]) Eve, Psorospermical cysts of both ureters. Transactions of the path. soc. of London. XL. 1889. p. 444.

[8]) Silcock, Case of vesiculation of the mucous membrane of the bladder. Transact. of the path. soc. of London. XL. 1889. p. 175.

[9]) D'Ajutolo, Della ureterite cronica cistica. Mem. d. R. Accadem. d. sc. dell' istituto di Bologna. T. X. 1889. p. 209.

[10]) Beneke, Klin. Handbuch der Harn- und Sexualorgane. Abth. Pathol. Anat. u. Bakteriologie. S. 60.

[11]) Pisenti, l. c.

[12]) Lubarsch, a. a. O.

kleine und grosse, ein- und mehrkammerige, ganz frei auf der Schleimhaut wie Thautropfen aufliegende und tief in die Submucosa eingebettete Cysten.

Wäre so die Entstehung der verschiedenen Formen zu erklären, so bliebe noch die Frage zu beantworten, woraus die verschiedenartig gefärbte, bald mehr seröse, bald mehr schleimige Inhaltsmasse gebildet wird. Wenn ich darauf auch keine erschöpfende Antwort geben kann, so vermag ich doch die Angaben Lubarsch's, wonach der Inhalt durch zerfallene Zellen gebildet wird, für mehrere Fälle zu bestätigen. Gleich wie man in der Prostata einen Reichthum abgestossener Epithelien, einen Untergang derselben und Bildung feinkörniger Massen, in denen hier und da homogene Schollen auftauchen, beobachten kann, findet sich hier dasselbe Nebeneinander. Eine wirkliche Secretionsbildung der homogenen Massen, wie sie beim Absterben von Epithelien und anderen Zellen so häufig beobachtet werden kann (v. Recklinghausen), wurde von mir nicht gesehen. Ich bin daher nicht in der Lage, Positives über die Bildung der homogenen Massen aussagen zu können. Sie verhalten sich denjenigen völlig gleich, die in den Urethraldrüsen zu finden sind. Neben diesen Bildungen findet sich auch schleimig-fädiger Inhalt, und hier scheint es mir nicht fraglich, dass derselbe durch eine schleimige Degeneration der abgestossenen Zellen oder des Wandbesatzes entsteht. Die beiden sichtbaren Produkte der Harnröhrendrüsen (sog. Prostatakörperchen und Schleim) finden sich also in den epithelialen Neubildungen der Blasenschleimhaut wieder. Ist der Inhalt der grösseren Blasen nur aus feinkörnig zerfallenen Epithelien gebildet, so erweckt er den Anschein einer mehr oder weniger trüben serösen Flüssigkeit.

Der Uebergang der verschiedenen drüsenartigen Bildungen in Cysten ist nicht nur auf die Schleimhaut der Blase beschränkt, sondern lässt sich in den Ureteren und Nierenbecken in ähnlicher Form nachweisen. Da jedoch hier die Epithelwucherungen nie eine solche Tiefe erreichen, wie in der Blasenschleimhaut, so wird es nur zur Bildung mehr oberflächlicher Cysten kommen können. In den verschiedenen Fällen von Pyelitis und Ureteritis cystica, die mir zu Gebote standen, war der Nachweis der Entstehung aus drüsigen Gebilden leicht zu

führen. Eine besondere Erwähnung verdienen nur zwei Fälle. In dem einen (Fall 9) waren gerade in den Kelchen des Nierenbeckens die schönsten, stecknadelkopf- und doppelt so grossen Cysten in sehr grosser Zahl vorhanden. Von ihm stammt die Fig. 19, welche ein Uebersichtsbild über die Kelchschleimhaut mit ihren drüsigen und cystischen Bildungen geben soll. Der andere Fall (No. 6) ist der von Ebstein[1]) beschriebene, der in der Sammlung des hiesigen Pathologischen Instituts enthalten ist und den mir Herr Prof. Orth zur genaueren mikroskopischen Untersuchung mit Hülfe der modernen Methoden gütigst überliess. Es ergab sich, dass auch hier epitheliale Sprossungen in der Schleimhaut vorkommen, und der Vergleich mit den anderen Fällen, sowie die Uebergangsbilder an dem Präparate selbst lassen keinen Zweifel daran, dass die Cysten aus den epithelialen Gebilden hervorgehen. Complicirt wird das Bild, wie Ebstein mit Recht hervorhebt, durch die starke Anhäufung lymphatischen Gewebes. Ein Zusammenhang desselben mit der Cystenbildung, wie ihn Ebstein als möglich hinstellt, war nicht nachzuweisen. Feinere Mikrotomschnitte, welche uns jetzt zu Gebote stehen, lassen nur räumliche, aber keine genetischen Beziehungen zwischen lymphoidem Gewebe und Cysten erkennen.

Das merkwürdige Verhalten des Epithels, welches Ebstein beschreibt und welches ich gleichfalls fand, dass es nehmlich nach dem Scheitel der Cyste zu fehlte und an Stärke bis zum Boden derselben zunahm, glaube ich mit Hülfe der oben genauer geschilderten kleinsten Abschnürungscysten erklären zu können. Während das Epithel in der Tiefe zwischen zwei Septen unverändert bleibt, erleidet die Seitenbedeckung der Septen bei der Abschnürung eine Dehnung und Verlängerung nach dem Schnürring zu, während an dem letzteren selbst, also dem zukünftigen Scheitel der Cyste, bei der endgültigen Abschnürung das Epithel ganz in Unordnung geräth.

Auf eine Eigenthümlichkeit der Pyelitis und Ureteritis cystica, die von den früheren Autoren mehrfach erwähnt worden ist, nehmlich das Gestieltsein der Bläschen, den Sitz der Cyste in einem polypösen Vorsprung der Wand, möchte ich noch kurz eingehen. Die Frage ist, was ist das Primäre, die Warzen-

[1]) Ebstein, a. a. O.

bildung oder die Cystenbildung? Wird nicht durch die Entwickelung der letzteren erst ein besonderer Zug auf die Schleimhautoberfläche ausgeübt und die Polypenbildung begünstigt? Diese letztere Möglichkeit soll keineswegs geleugnet werden. Doch sprechen Bilder, wie sie in Fig. 17 wiedergegeben sind, dafür, dass auch primäre Warzenbildung mit secundärer Cystenbildung vorkommen kann. Während ein Theil der Wärzchen gar keine epithelialen Bildungen enthält, sind dieselben in anderen, so im Bild an der grössten, in geringer oder reichlicher Menge entwickelt. Die Möglichkeit der Cystenbildung an der Spitze solcher polypösen Wucherungen ist damit gegeben.

Da die frühere Literatur in der Arbeit von Lubarsch eingehend erörtert und auf Grund der neueren v. Brunn'schen Beobachtungen kritisirt worden ist, so will ich auf dieselbe nicht genauer eingehen.

So lange der normale Bau der Schleimhaut der Harnwege oder ihre häufigsten Veränderungen nicht genügend bekannt waren, konnte auch keine völlig ausreichende Erklärung für die Cystenbildung gegeben werden.

Nachdem v. Brunn den Anfang dazu gemacht, versuchte Lubarsch die Cystenbildung, die er in der Blase ausschliesslich beim Weibe vorfand und zwar 10mal unter 220 Sectionen, auf folgende Grundformen zurückzuführen:

1) solche, die von Schleimhautkrypten ausgehen,

2) solche, die aus v. Brunn'schen Epithelnestern entstehen,

3) solche, die (wahrscheinlich) aus abnorm hoch gelegenen Harnröhrendrüsen hervorgehen.

Nach der Art der Entstehung unterscheidet er zwei Arten von Cysten in der Harnblase

1) einfache Zerfallscysten,

2) Cysten mit Proliferation.

Ich glaube, dass nach obigen Untersuchungen diese Trennung in verschiedene Klassen bezüglich der Entstehung, wie der Histogenese nicht aufrecht zu erhalten ist. Es handelt sich nicht um versprengte Harnröhrendrüsen, nicht um wesentlich verschiedene Gebilde in der Blasenschleimhaut, sondern zwischen all den verschiedenen Formen drüsiger und cystischer Bildungen besteht ein continuirlicher Zusammenhang und es handelt sich

nur um ungleichwerthige Entwickelungsstadien der im Princip überall übereinstimmenden epithelialen Abschnürung, Sprossung und drüsigen Neubildung.

Von Neuem taucht jetzt die Frage auf, handelt es sich um normale Entwickelungen oder sind diese Veränderungen durch besondere Ursachen bedingt? Schon oben zeigte ich, dass bei Erwachsenen in der Pubertätszeit jegliche derartige Bildung in der Schleimhaut fehlen kann. Andererseits hat die Untersuchung verschiedener Blasen und Ureteren mich überzeugt, dass auch beim Fehlen irgend welcher schwereren Störungen am Harnapparat und den ableitenden Wegen diese Epithelsprossungen und -Abschnürungen eintreten können. Jedoch ist nicht zu leugnen, dass die Grösse und der Umfang der Veränderungen mit der Schwere eines localen Leidens zusammenzufallen scheint, da ich die ausgedehnteste Drüsenbildung in einem Falle von Tuberculose der Blase und bei einer hämorrhagischen Cystitis vorfand. Vorläufig fehlt uns der Nachweis vorübergehender geringerer pathologischer Veränderungen in Nieren und Harn, so dass ein constanter Zusammenhang zwischen Entzündung und Epithelsprossung noch nicht behauptet werden kann.

Die Arbeiten von v. Brunn und Lubarsch hatten schon den Nachweis erbracht, dass die Veränderungen der Schleimhaut überall in den oberen Harnwegen und der Blase eintreten können. Jedoch lässt sich nicht leugnen, dass besondere Prädilectionsstellen für die Bildung von Epithelsprossen, grösseren drüsigen und cystischen Gebilden bestehen. Alle Autoren geben an, dass die Cystenbildung besonders reichlich am Uebergang des Nierenbeckens in den Ureter und am Anfang desselben, ferner am Blasengrund, besonders am Blasenhals aufzutreten pflegt. Genau an denselben Stellen finden sich auch die oben beschriebenen weissen Knötchen [1]). Entweder sind sie — und das ist das häufigste — überhaupt nur hier zu sehen, oder im Vergleich mit der übrigen Schleimhaut hier gerade besonders dicht und reich-

[1]) Die Untersuchungen von Jores (dieses Archiv. Bd. 135. S. 224) haben gezeigt, dass auch die Hypertrophien des sog. mittleren Lappens der Prostata auf drüsenartige Wucherungen in der Schleimhaut des Blasenhalses, die bis in die Musculatur des Sphincter reichen können, bedingt sind.

lich entwickelt. Auf Grund zweier Beobachtungen kann ich als dritte Prädilectionsstelle die Kelche hinzufügen. Das Gemeinsame besteht darin, dass es sich stets um Abschnitte handelt, die oberhalb einer Verengerung gelegen sind oder die letztere noch mit betreffen, Nierenkelchöffnung, Ureterenanfang, Orif. int. urethrae. Man könnte daran denken, wie v. Brunn es allgemein andeutet, dass hier durch die stärkere Faltung Abschnürungen besonders leicht zu Stande kommen. Doch könnten auch die die Bildung verursachenden oder begünstigenden Noxen gerade an diesen Stellen, wo der Druck erhöht wird, besondere Wirkung entfalten.

Einen infectiösen Ursprung nehmen Eve[1]) und Pisenti[2]) für die Cystenbildung an. Da Lubarsch schon die Unwahrscheinlichkeit der von Eve aufgestellten Behauptungen betont hat, möchte ich nur auf die ausführlicheren Arbeiten von Pisenti, eingehen. Er beschreibt innerhalb der Cysten freiliegende, ovale Körperchen mit ziemlich dicken Granulationen und einem oder zwei kleinen Kernen, die er für Parasiten hält. Aus ihrem Zerfall entstehen körnige Massen. In seiner ersten Arbeit[3]), die vor der Lubarsch'schen erschien, spricht er schon von Impfversuchen, die er, freilich mit negativem Erfolg, mit dem Cysteninhalt angestellt hat. Ich habe die von ihm beschriebenen Körper in einzelnen Fällen auch gefunden, konnte mich aber nicht von der parasitären Natur derselben überzeugen, sondern muss sie bei der grossen Aehnlichkeit mit den neben liegenden Epithelien und dem beiderseitigen gleichartigen Zerfallsprodukt für veränderte Epithelien halten.

In dieser ersten Arbeit schildert Pisenti genau die Entstehung der Cysten auf zweierlei Weise, einmal aus Schleimhautkrypten oder Furchen der Schleimhaut, zweitens aus Drüsen, die normaler Weise im Trigonum vorkommen sollen. Solide Epithelsprossenbildung mit nachträglicher Verflüssigung leugnet er. Zur Kritik dieser Anschauungen weise ich auf die früheren

[1]) Eve, l. c.

[2]) Pisenti, Ueber die parasitäre Natur der Ureteritis chron. cystica. Centralbl. für allgem. Path. u. path. Anat. 1893. IV. S. 577.

[3]) Pisenti, Le formazioni cistiche dell' uretere e della vescica. Lavori dell' Istituto anat. patol. Perugia 1891.

Ausführungen zurück. Als Grund, warum diese Cystenbildung nur im Trigonum, den Ureteren und den Nierenbecken gefunden wird, führt Pisenti an, dass das Trigonum entwickelungsgeschichtlich der Ureterenschleimhaut angehört, da es beim Auseinanderrücken der Ureteren und Wolff'schen Gänge gebildet wird. Jedoch ist die Bildung dieses Blasentheiles durch Verbrauch von Ureterenschleimhaut noch keineswegs [Mihalkowics[1]), Egli[2])] bewiesen, andererseits habe ich mehrere Fälle gesehen, wo das Trigonum fast frei und gerade die seitlichen Blasenwände von Knötchen und Cystchen bedeckt waren.

Die Resultate der Untersuchungen fasse ich dahin zusammen:

1) Die Schleimhaut der oberen Harnwege bis zum Orif. int. urethrae kann beim Erwachsenen, wie beim Neugebornen jeglicher drüsiger oder drüsenähnlicher Bildungen entbehren.

2) In der Mehrzahl der Fälle, die dem pathologischen Anatom zur Untersuchung kommen, ist die Schleimhaut verändert.

Diese Veränderungen sind zunächst mit blossem Auge nicht sichtbar. Sie bestehen in einer Abschnürung epithelialer Massen (v. Limbeck, v. Brunn), die entweder durch Sprossung des Epithels in die Tiefe (Beneke) oder durch Ueberbrückung des Oberflächenepithels durch feine Bindegewebsleisten entsteht.

Das zweite Stadium ist durch das Auftreten feiner weisser Punkte, Körnchen und Knötchen in der Schleimhaut gekennzeichnet. Mikroskopisch handelt es sich um eine Conglomeratbildung der eben geschilderten Epithelabschnürungen und Wucherung secundärer Gänge aus den primären Epithelsprossen. Indem letztere mit gleichmässigem zweischichtigem Cylinderepithel bekleidet werden und ein regelmässiges Lumen begrenzen, gleichen sie völlig den drüsigen Gebilden der Harnröhre, verdienen daher, wenigstens in dieser Entwickelungsform, den Namen einer Drüse.

Alle diese Neubildungen zeigen eine starke Neigung, sich gegen die Schleimhautoberfläche abzuschliessen.

In dem dritten Stadium kommt es durch starke Zellvermehrung mit Zerfall und schleimiger Umwandlung, wohl auch

[1]) Mihalkowics, Internat. Monatsschr. für Anat. u. Histol. II. 1885.

[2]) Egli, Beiträge zur Anatomie und Entwickelungsgeschichte der Geschlechtsorgane. Inaug.-Diss. Basel 1876.

mit Hülfe seröser Transsudation zur Bildung der verschiedenen Cystenformen.

3) Aetiologisch kommen chronische Entzündungszustände der Harnwege in Betracht, sind jedoch nicht für alle Fälle nachzuweisen.

4) Am stärksten treten die Veränderungen oberhalb der verengten Stellen der Harnleitungswege, also des Orif. int. urethrae, Anfangstheils der Ureteren und Oeffnungen der Nierenkelche auf.

Es war noch die Frage, ob wirklich alle Cysten der Blase auf diesem Wege entstehen. Am Scheitel derselben sind Cysten aus Urachusresten beschrieben. Diese wäre also sicher abzutrennen. Die von Englisch[1]) beschriebenen Cysten liegen nicht in der Schleimhaut, sondern hinter der Blasenwand, und kommen hier nicht in Betracht.

Ich fand in einem Falle (No. 18) an der hinteren seitlichen Blasenwand eine isolirte, über erbsengrosse Cyste, welche die Wand fast durchsetzte und nach dem Inneren halbkuglig vorsprang. Von besonderer Divertikelbildung oder sonstigen Bläschen war nichts zu sehen. Ob mikroskopisch im Fundus der Blase cystische Veränderungen nachzuweisen gewesen wären, kann ich nicht sagen, da ich damals auf diesen Punkt noch nicht achtete.

Auf senkrechten Schnitten zeigt sich, dass die Cyste thatsächlich bis in die Musculatur vordrängt. Als Inhalt finden sich neben wohlerhaltenen cubischen Epithelien feinkörnige, mit Alauncarmin sich schwach färbende Massen (Härtung Müller-Alkohol). Die Wand ist mit einem zweischichtigen cubischen Epithel ausgekleidet. Durch die Mitte der Cyste verläuft eine feine Scheidewand. An der der Musculatur zugelegenen Hälfte ist die Cystenwand nicht glatt, sondern zeigt vielfach drüsige Anhänge, wie sie auch für die übrigen Cysten beschrieben sind. Ich möchte daher für diese isolirte grosse Cyste dieselbe Genese, wie für die kleinen als wahrscheinlich hinstellen. Es wäre dann die Aehnlichkeit dieser Prozesse mit den im weiblichen Geschlechtskanal, besonders in den Tuben (Chiari, Zeitschrift für Heilkunde. Bd. VIII. 1887. S. 457) beschriebenen

[1]) Englisch, Ueber Cysten an der hinteren Blasenwand bei Männern. Stricker's Med. Jahrbücher. Wien 1874.

drüsenartigen Wucherungen in die Muscularis und nachfolgender Cystenbildung grösser, als sie bisher angenommen worden ist.

2. Urethra der Erwachsenen.

Nach den wechselvollen Bildern, welche die mikroskopische Untersuchung der oberen Harnwege einschliesslich der Blase beim Erwachsenen ergiebt, konnte ein ähnliches Verhältniss an der Urethralschleimhaut erwartet werden. Wechselt ja doch das makroskopische Aussehen derselben schon so stark, dass keine Beschreibung der Urethra mit der anderen übereinstimmt. Diese individuellen Verschiedenheiten wurden besonders von Haller und Jarjavay betont.

Sehe ich vorläufig von der Pars membr. und cavernosa des Mannes ab, so lässt sich das Resultat meiner Untersuchungen für die P. prostatica des Mannes und die Urethra des Weibes dahin zusammenfassen, dass ganz ähnliche Vorgänge, wie wir sie in der Blasenschleimhaut kennen gelernt haben, auch hier beobachtet werden können. In anderen Fällen freilich fehlen jegliche Veränderungen und die Schleimhaut bietet im mikroskopischen Aussehen dieselben Verhältnisse dar, wie beim Neugebornen. Dagegen zeigt Fig. 22 den Querschnitt der Harnröhre von Fall 5[1]) und Fig. 23 einen Längsschnitt durch die Schleimhaut. Dieselbe ist in ein äusserst zartes und vielmaschiges Gitterwerk verwandelt, dessen Sparren nicht nur die Querschnitte längsverlaufender feiner Falten sind, sondern, wie die Betrachtung des Längs- und Querschnittes zeigt, die Schnittbilder sich vielfach kreuzender, mithin Hohlräume abschliessender Scheidewände darstellen. Diese Anordnung der Schleimhaut lässt sich sowohl in der Pars prost., wie in der Pars membr. nachweisen; sie fehlt in der Pars cavernosa. In den Hohlräumen dieses schwammigen Maschenwerkes finden sich zahlreiche homogene Kugeln und Klumpen, in Gestalt und Färbungsvermögen den Prostatakörpern gleichend.

[1]) Vergleicht man mit dieser Abbildung das unter Fig. 2 von Orthmann (Beiträge zur normalen Histologie und Pathologie der Tuben. Dieses Archiv. Bd. 108. 1887. S. 165) wiedergegebene Bild eines Tubendurchschnitts, so tritt eine überraschende Aehnlichkeit zwischen den Schleimhautbildungen einzelner Abschnitte der Harn- und Geschlechtswege auf.

Während hier die wuchernden Zotten ein mehrfaches Etagenwerk aufbauen, ist es in einem anderen Falle (No. 1) nur zur Ueberbrückung einzelner Epithelinseln, wie sie die ersten Stadien der Blasenveränderungen darstellen, gekommen. Besonders reichlich sind dieselben über dem Collic. semin., doch auch in der übrigen Pars prost. und membr. zu finden, dagegen nicht mit Sicherheit in der Pars cavernosa. Einstülpungen scheinen vorzukommen, kugel- oder bläschenförmige Abschnürungen sind jedoch nirgends zu sehen.

Die starke Ausbildung der Septen, wie sie in diesen beiden Fällen, besonders in dem ersten beobachtet werden konnte, ist nicht nur auf die eigentliche Schleimhaut der Urethra beschränkt, sondern setzt sich auch auf die Wandungen der Drüsenmündungen fort (Schüller)[1]). Oft ist sie hier sogar in noch höherem Maasse ausgebildet und die Ausführungsgänge zeigen daher eine sehr starke Erweiterung. Hierin macht auch die Pars cavernosa keine Ausnahme, da ihre Drüsenhauptkanäle, die sog. Lacunen oder Sinus die gleiche Leistenbildung deutlich erkennen lassen.

Die mit dem blossen Auge sichtbaren Veränderungen, welche in der Harnröhre des Erwachsenen gegenüber den Verhältnissen beim Neugebornen einzutreten pflegen, sind die Bildung zahlreicher halbmondförmiger, quergestellter Klappen, die meist über den Drüsenöffnungen gelegen sind, und die papillenartigen Verdickungen der Schleimhaut, welche um die Drüsenmündungen zu entstehen pflegen. In den oberen Abschnitten der männlichen Harnröhre gleichen die letzteren oft völlig den in der Harnblase beschriebenen kleinen Knötchen.

Die mikroskopische Untersuchung zeigt, dass gerade die Klappen und diese Knötchen eine besonders reichliche Leistenbildung mit ihren Folgezuständen aufweisen. Es ist das nach dem oben über die Mündungen der Ausführungsgänge Gesagten auch leicht erklärlich, da ein Theil dieser Klappen nur solche stark erweiterten Ausführungsgänge darstellen.

Ich komme damit auf die Drüsen selbst zu sprechen und muss zum Verständniss derselben an die beim Neugebornen gefundenen Thatsachen erinnern. Die Beziehungen aller drüsigen Organe in Grösse, Gestalt und Lagerung sind ganz die gleichen

[1]) Schüller, Festschrift zu Ehren von B. S. Schultze. Berlin 1883.

geblieben wie dort. Auch hier finden sich in dem oberen Abschnitt der Harnröhre bei beiden Geschlechtern kleinere, an Grösse bis zum Beginn der Pars prost. propria s. inferior mehr und mehr zunehmende Drüsen, die ersteren ganz oberflächlich, die letzteren tiefer in die bindegewebige Hülle der Urethra eingebettet. Dann folgen in der Pars prost., die nur wenige Schleimhautdrüsen enthält, die Ausführungsgänge der prostatischen, mit der Musculatur in besondere Beziehungen tretenden Drüsen. Eine Veränderung haben alle diese Drüsen nach zwei Richtungen hin durchgemacht: Verlängerung ihrer Ausführungsgänge mit starker Erweiterung des letzten Abschnitts und Umbildung der ursprünglich tubulösen Drüsenkanälchen oder ihrer Endsprossen in bläschenförmige acinöse Gebilde. Zuweilen scheint auch hier eine in die erweiterten Drüsenbläschen vorwachsende Septenbildung vorzukommen, doch muss man bedenken, dass diese Septen auch stehengebliebene Scheidewände bei der fortschreitenden epithelialen Wucherung sein können.

Aus dem Umstande, dass die immer mehr in die Länge gezogenen Ausführungsgänge endlich in ganz flacher Richtung die Schleimhaut durchbohren müssen, also eine Strecke weit dicht unter ihr herlaufen, liesse sich die Entstehung der Klappen bei einer eintretenden Erweiterung leicht erklären. Die Klappen sind nichts weiter als die stark verdünnten oberen Wandungen. Beim Neugebornen, wo die Drüsenkanäle mehr senkrecht die Wand durchsetzen, kann es nicht zur Klappenbildung kommen und die anatomischen Befunde bestätigen auch das Fehlen derselben.

Bleibt die Erweiterung der Drüsengänge aus, so werden auch, wie das ja häufig der Fall ist, beim Erwachsenen Klappen vermisst. Ob die Erweiterung ausschliesslich die Klappenbildung bedingt, ob nicht auch durch besonders starke Wucherung der Leisten ganz unabhängig von Drüsen Klappen gebildet werden, kann ich nicht entscheiden.

Jedoch glaube ich, dass durch Erweiterung der kleinsten Drüsen im oberen Harnröhrenabschnitt einfache kleine und, da sie schräg zur Oberfläche gerichtet sind, auch mit einer Klappe versehene Schleimhautbuchten entstehen können. Erweitert sich die Drüse und bleibt die weite Communication mit dem Harnröhrenlumen aus, so erhebt sich der Drüsenkörper über die

Schleimhautoberfläche und bildet dann die oben erwähnten kleinen Knötchen im Anfangstheil der Urethra.

Die Erweiterung besteht auch hier darin, dass in der ursprünglich tubulösen Drüse eine bläschenförmige Umwandlung ihrer Endsprossen vor sich gegangen ist. In den erweiterten Bläschen finden sich, wie schon häufig beschrieben, Prostatakörperchen; cystische Entartungen sind mehrfach an ihnen beobachtet worden.

Der Reichthum mancher Urethralschleimhäute an oberflächlichen drüsigen Bildungen lässt vermuthen, dass auch hier im späteren Leben noch nachträgliche Drüsenbildung stattgefunden hat. Doch spielen dabei die individuellen Schwankungen eine so grosse Rolle, dass ich kein positives Urtheil fällen kann.

Endlich sei kurz erwähnt, dass die Verschiedenheit in den von den Drüsen gelieferten sichtbaren Produkten für die einzelnen Abschnitte der männlichen Harnröhre, Pars prost., P. membr. und P. cavern., sich ebenso wie beim Neugebornen feststellen lässt.

Ich kann mich daher auf Grund der obigen Untersuchungen dahin aussprechen, dass trotz der Buntheit der Bilder, welche die Harnröhre des Erwachsenen darbietet, principielle Abweichungen von den in den oberen Harnwegen gefundenen Veränderungen nicht vorkommen.

Die gesammte Schleimhaut der harnleitenden Wege von den Nierenkelchen bis zur Mündung der Urethra, die beim Manne auch das Gebiet des Sinus urog. und der Schwellkörper umfasst, zeigt die ausgesprochene Neigung, durch stärkere Ausbildung normal vorhandener Septen oder Neubildung solcher und durch brückenartige Verwachsung derselben, andererseits durch Epithelsprossung in das submucöse Bindegewebe zur Bildung solider oder ein offenes Lumen besitzender drüsenähnlicher Gebilde, selbst ächter Drüsen zu führen.

Auf diese epithelialen Neubildungen sind die makroskopisch in seltenen Fällen, mikroskopisch dagegen recht häufig zu beobachtenden Cystenbildungen der harnleitenden Wege zurückzuführen.

Nachschrift: In den soeben erschienenen letzten Mittheilungen der Anatomischen Hefte von Merkel und Bonnet (VI. Bd. Heft 1. 1894. S. 140) ist eine Arbeit von B. Disselhorst über den Harnleiter der Wirbelthiere veröffentlicht. Verf.

kommt gleichfalls zu dem Resultat, dass durch Zusammenwachsen von Septen epithelbekleidete Räume abgeschnürt werden können. Drüsen konnte er beim Neugebornen nicht finden.

In No. 11 des Centralblattes f. allgem. Path. u. patholog. Anatomie kommt Lubarsch auf die zweite Arbeit von Pisenti zu sprechen und äussert gleichfalls Zweifel an der Richtigkeit der Deutung der oben erwähnten Körperchen als Sporospermien.

Er erwähnt dabei eine von mir übersehene Arbeit von Bland Sutton (The Lancet. 1889. p. 1278), der coccidienähnliche Gebilde in seinem Fall gefunden haben will.

Erklärung der Abbildungen.

Tafel VIII und IX.

Fig. 12. Makroskopisch unveränderte Schleimhaut der Blase eines Erwachsenen. Zahlreiche hohe Abschnürungsnester.

Fig. 13. Blasenschleimhaut eines Erwachsenen (Fall 1). Abschnürung des Epithels durch zusammenwachsende Septen.

Fig. 14. Blasenschleimhaut eines Erwachsenen. Zahlreiche tief wuchernde drüsige Gebilde.

Fig. 15. Einzelne Drüse aus Fig. 20 bei stärkerer Vergrösserung. Deutliches Lager von Cylinderepithel.

Fig. 16. Epithelsprossung in die Tiefe. Blasenschleimhaut eines Erwachsenen.

Fig. 17. Zottige Bildungen von der Grenze des Nierenbeckens und Ureters. In der grössten Zotte drüsige Wucherungen.

Fig. 18. Nierenbecken. Erwachsener. Ueberbrückung mehrerer Epithelbuchten durch zusammenwachsende Septen.

Fig. 19. Schnitt aus einem Nierenkelch (Fall 9).

Fig. 20. Flachschnitt durch die Blasenschleimhaut (Fall 4) mit dicht gestellten drüsigen Bildungen.

Fig. 21. Querschnitt durch ein weisses Knötchen vom Blasenhals eines Erwachsenen.

Fig. 22. Querschnitt durch die Urethra eines Erwachsenen (Fall 5). Sehr starke Wucherung der Septen. Pars prost.

Fig. 23. Längsschnitt durch die Schleimhaut der Urethra von Fig. 22.

(Separatabdruck aus Virchow's Archiv für pathologische Anatomie und Physiologie und für klinische Medicin. 138. Bd. 1894.)
Druck und Verlag von Georg Reimer in Berlin

16

14

13

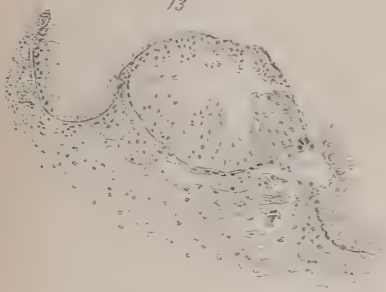

12

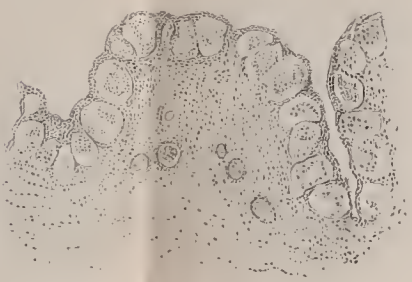

15

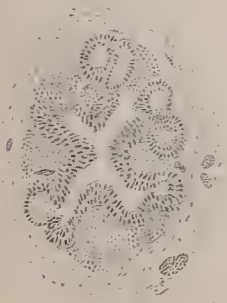

17

Verlag von Veit & Comp. in Berlin.

18

19

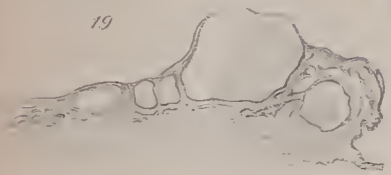

20

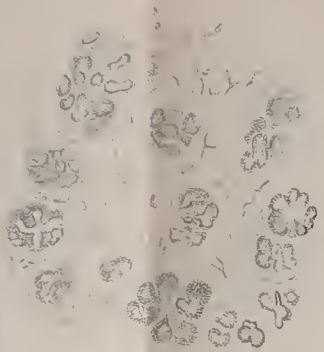

21

22

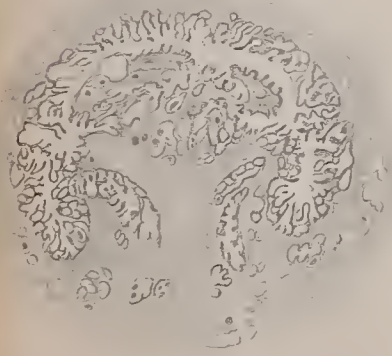

23